ČASOPIS ČESKÉ STOMATOLOGICKÉ KOMORY

2017 ročník 27 č. 10

LKS

RECENZOVANÝ ČASOPIS. Indexováno: Bibliographia Medica Čechoslovaca, Index Copernicus. ISSN 1210-3381



Dentamed

Využili jste

nejširší nabídku
v novém katalogu
Dentamed a

svou slevu?

Vyberte si z nového katalogu a získejte **slevu až 15 %**:

První objednávka z katalogu = **100 ks objednacích kartiček**
První objednávka nad 10 000 Kč = **sleva pro Vás 5 %**
První objednávka nad 20 000 Kč = **sleva pro Vás 15 % a tričko Dentamed**
Slevu 15 % můžete zároveň uplatnit i na **koupi přístrojů** z naší nabídky.

Nabídka platí na první jednorázovou objednávku z tohoto katalogu, označenou heslem „PRVNÍ“, do 31.10.2017.

Jubilejní 20. ročník Pražských dentálních dní slavnostně zahájily tóny fanfár v podání žesťového kvintetu Hudby Hradní stráže a Policie ČR. Vzápětí přivítal z pódia účastníky kongresu doc. MUDr. Roman Šmucler, CSc., který v tento den, 21. září, zároveň převzal funkci prezidenta České stomatologické komory.

obsah

Z představenstva ČSK: To nejzajímavější z jednání 23. 9. 2017 204
Ptali jste se: Přerušení výkonu povolání 204
ČSK on-line 205
Ambulance nejenom na venkově nedáme! 205
Změňme to, co Komoru brzdí 208
Volby 2017–2021 skončily velkým úspěchem 209
Nová čestná rada a revizní komise ČSK 209
Odborné sdělení: Interdisciplinární spolupráce u složitých kazuistik
7. díl: Korekce bukální nonokluze a traumatického skusu u pacientky s agresivní formou parodontitidy 210–219
Přečtěte si… 223
Historie: Nástroje na dosazování korunek 225
Reportáž: Pražské dentální dny oslavily své dvacáté narozeniny S120–S123
Setkání japonských protetiků v Jokohamě S126–S127
Seriál ČSK k EET a k elektronickým receptům
2. díl: Obsah účtenky EET
3. díl: Jak se připravit na používání elektronických receptů S130–S131
Poradny S132
Fotoúsměv S133
Fotoalbum: Vzpomínkové setkání věnované prof. Jiřímu Mazánkovi S134

z titulní strany

Na fotografii je kořenový nástroj (Hedström) s dlouhým držátkem pro horní frontální zuby. Používal se ještě v poslední čtvrtině 20. století.

Historické exponáty pocházejí ze sbírky MUDr. Roberta Houby, Ph.D.

Časopis České stomatologické komory LKS
vychází jako odborný a stavovský měsíčník
v jedenácti vydáních do roka
(čísla 7 a 8 vycházejí jako dvojčíslo 7–8).
Vydavatel: Česká stomatologická komora
Slavojova 22, Praha 2, PSČ 128 00
IČ: 00224286

tiráž

LKS, 2017, ročník 27, číslo 10, s. 203–226
(příloha Servis S119–S134)
Uzávěrka čísla: 3. 10. 2017
Datum vydání: **16. 10. 2017**
Zahájení distribuce Českou poštou: **od 17. 10. 2017**
Uzávěrka materiálů do č. 11/2017: 9. 10. 2017
Předpokládané zahájení distribuce č. 11/2017
Českou poštou: od 14. 11. 2017

ISSN: 1210–3381
Mezinárodní indexové číslo: 46 856
Evidenční číslo Ministerstva kultury ČR:
MK ČR E 6067

LKS na internetu: www.dent.cz

Indexováno:
Seznam recenzovaných neimpaktovaných periodik Rady pro výzkum a vývoj ČR
(www.vyzkum.cz)
Bibliographia Medica Čechoslovaca
(www.nlk.cz)
Národní technická knihovna
(www.techlib.cz)
Index Copernicus
(www.indexcopernicus.com)
Abstrakty článků z časopisu LKS jsou zveřejněny v anglickém jazyce na www.dent.cz.

Náklad: 10 900 výtisků

Adresa redakce a administrace
Slavojova 22, 128 00 Praha 2
Tel.: +420 234 709 630, +420 234 709 625
Fax: +420 234 709 639
E-mail: lks@dent.cz
Šéfredaktor: **PhDr. Ladislav Šolc**
Odpovědná redaktorka: **PhDr. Iva Žáková**
Tajemnice redakce: **Ing. Jolana Kunrtová**
Grafický design: **Ondřej Grygar**
Redakční rada: **předseda – MUDr. Robert Houba, Ph.D., místopředsedkyně – doc. MUDr. Marie Bartoňová, CSc., členové – MUDr. Jan Černý, prof. et prof. MUDr. et MUDr. Lydie Izakovičová Hollá, Ph.D., MUDr. Zdeněk Poledna, MUDr. Michal Straka, CSc. (SR), MUDr. Jan Streblov, MUDr. Jakub Suchánek, Ph.D.**

Sazba: Rema Média, s. r. o.
Výroba: Helma Beta, spol. s r. o.
Distribuce: Česká pošta, s. p.
Časopis je distribuován bezplatně členům České stomatologické komory.
Roční předplatné
pro nečleny ČSK v ČR: 460 Kč
pro zubní lékaře v SR: 690 Kč (27 EUR)
(Cena jednoho čísla: 60 Kč)
Ceny jsou uvedeny včetně poštovného, balného a příslušného DPH.
Objednávky přijímá redakce.

Inzerce
Ceník inzerce: **www.dent.cz**
Bližší podmínky sjednává:
Oddělení ekonomiky a služeb
Ing. Renáta Ildžová
Tel.: +420 234 709 614, +420 603 825 154
E-mail: ildzova@dent.cz; inzerce@dent.cz
V rubrice REKLAMNÍ PREZENTACE představujeme komerční informace a aktivity firem.

LKS JE RECENZOVANÝ ČASOPIS.
Otiskuje odborná sdělení z oblasti zubního lékařství a souvisejících medicínských oborů a další díla. Redakce si vyhrazuje právo provést drobné úpravy textu a možnost text nezveřejnit.
Podmínky pro publikaci v časopisu LKS jsou zveřejněny na **www.dent.cz**.

Autoři fotografií: Dagmar Češková (titulní strana, s. 203); Zina Sladkovská (s. 205); Ladislav Šolc (s. 203, 208, 209, 225, S120–S123, S134); Radka Šteflíková (s. S133).
Archivní fotografie: Hana Hubálková (s. S126–S127); Ivo Marek (s. 210–219).
Autoři ilustrací: Ondřej Grygar (titulní strana); Jiří Jenšovský (s. S119).

TO NEJZAJÍMAVĚJŠÍ Z JEDNÁNÍ PŘEDSTAVENSTVA ČSK

23. 9. 2017

Na prvním jednání v novém funkčním období se společně sešli členové odstupujícího i nového představenstva ČSK. Podrobné informace určené výhradně členům ČSK jsou zveřejněny na www.dent.cz (Pro členy/Jednání představenstva). Ve spolupráci s viceprezidentem ČSK MUDr. Robertem Houbou, Ph.D., jsme zpracovali následující informace:

● **Úkoly a strategie Komory.** Doc. R. Šmucler a dr. R. Houba podrobně seznámili s návrhem projektů ČSK pro funkční období 2017–2021 a vyzvali členy představenstva k zasílání návrhů na jejich personální obsazení. Předložen byl také koncept harmonogramu akcí na rok 2018 a byla zahájena příprava personálního obsazení pracovních skupin, poradních orgánů ČSK, zástupců ČSK v dalších organizacích včetně zahraničních. Uvedené otázky pak budou na základě připomínek a návrhů členů představenstva projednány na říjnovém zasedání.

● **Hospodář ČSK**. Představenstvo ustanovilo hospodářem ČSK pro funkční období 2017 – 2021 **dr. Milana Řezáče**.

● **Zahraniční činnost.** Představenstvo pověřilo **dr. Faeze Al Haboubiho** správou zahraniční agendy ČSK do doby zvolení nového zástupce představenstva ČSK pro tyto záležitosti.

● **Ceny stomatologické péče na r. 2018.** Na základě výsledků dohodovacího řízení vydá MZ ČR úhradovou vyhlášku, která by měla být zveřejněna během října 2017.

● **Protestní akce.** Představenstvo rozhodlo o aktivní podpoře happeningové akce Koalice soukromých lékařů **„Pohřeb primární ambulantní péče“,** konané 10. 10. (podrobná informace o této akci byla operativně zveřejněna v Aktualitách na www.dent.cz). V akci **Klapačka** bude ČSK aktivně pokračovat po volbách.

● **Jednání ČSK.**

• ČSK odeslala ministru zdravotnictví ČR dopis, který se týkal implementace pilotního projektu „Zvláštní postupy pro vysoce kvalifikované zaměstnance z Ukrajiny v oblasti zdravotnictví“.

• Dne 18. 9. se dr. P. Chrz, doc. R. Šmucler a dr. R. Houba zúčastnili jednání na Celním úřadu pro Středočeský kraj, který by s ČSK rád navázal užší spolupráci při výkonu kontrolní činnosti v oblasti zaměstnávání cizinců.

• Komora podepsala s Inchebou Expo Praha, spol. s r. o., smlouvu o spolupráci na následujících 5 let za velmi výhodných finančních podmínek pro ČSK.

• Komora zahájila organizační přípravy Světového dne ústního zdraví 2018.

● **Webové stránky ČSK.** Komora obdržela řadu podnětů ke vzhledu a funkčnosti nových webových stránek. Provede podrobnou analýzu a připraví návrh možných úprav webu včetně cenové kalkulace.

● **Vzdělávání.** Představenstvo projednávalo žádosti podané VS ČSK týkající se osvědčení odbornosti, akreditace pracovišť a žádosti o čerpání prostředků z Účtu klinik ČSK.

● **Webinář** na téma „Záchrana nebo náhrada zubu?“ s lektorem MUDr. L. Čechurou proběhl dne 13. 9. a záznam je zveřejněn na www.dent.cz (Vzdělávání/E-learning). **Organizací webinářů byl nově pověřen dr. L. Zdařil**.

● **Pečeť ČSK.** Představenstvo vyhovělo žádosti společnosti dm drogerie markt, s. r. o., a prodloužilo licenci na užívání Pečeti ČSK preventivnímu programu Veselé zoubky.

PTALI JSTE SE: PŘERUŠENÍ VÝKONU POVOLÁNÍ

Legislativní změna od 1. 7. 2017 a její dopad na systém celoživotního vzdělávání ČSK

Podle zákona o lékařských zdravotnických povoláních od 1. července 2017 platí, že za přerušení výkonu povolání zubního lékaře se považuje i výkon povolání zubního lékaře v rozsahu nižším než jedna pětina stanovené týdenní pracovní doby. Znamená to, že pokud zubní lékař pracuje méně než jednu pětinu stanovené týdenní pracovní doby, má se za to, že výkon svého povolání přerušil.

To je významná změna, neboť dosud žádný minimální rozsah výkonu povolání stanoven nebyl. Jednou pětinou stanovené týdenní pracovní doby je nutno rozumět 8 hodin v pracovním týdnu. Nemusí se jednat nezbytně o jeden pracovní den vcelku, 8 hodin může být v pracovním týdnu rozděleno i do více dnů.

Krátkodobé přerušení výkonu povolání nemá na způsobilost zubního lékaře k výkonu povolání žádný vliv. Teprve pokud by přerušení výkonu povolání v průběhu posledních 7 let trvalo v součtu více než 6 let, musel by takový zubní lékař bezodkladně po skončení přerušení výkonu povolání absolvovat doškolení v rozsahu nejméně 60 pracovních dnů v akreditovaném zařízení.

I krátkodobé přerušení výkonu povolání však má význam při posuzování, zda člen Komory splnil podmínky vzdělávacího programu v rámci systému celoživotního vzdělávání organizovaného Komorou. Většina vzdělávacích programů totiž zahrnuje výkon povolání v určitém rozsahu (např. 2 nebo 3 roky apod.). Přitom platí, že dobu, po kterou člen Komory pracuje méně než 8 hodin týdně, lze do vzdělávacího programu započítat nejvýše v rozsahu 5 týdnů. Znamená to, že běžnou dovolenou či pracovní neschopnost, které nepřesahují 5 týdnů, lze do vzdělávacího programu započítat, i když člen Komory nepracoval vůbec a podle zákona tedy přerušil výkon povolání. **Přerušení výkonu povolání, které přesahuje 5 týdnů (typicky např. mateřská nebo rodičovská dovolená, při níž člen Komory pracuje méně než 8 hodin týdně, delší pracovní neschopnost apod.), do vzdělávacího programu započítat nelze.**

Mgr. Jiří Slavík

ČSK ON-LINE

Časopis LKS považujeme za jeden z nejdůležitějších kanálů komorové komunikace, ale vzhledem k jeho periodicitě k vám některé z podstatných informací přicházejí se zpožděním.

- **WEBOVÉ STRÁNKY. Důležitá sdělení proto zveřejňujeme** přednostně **na webových stránkách ČSK www.dent.cz.** Pokud chcete mít stále čerstvé informace, sledujte pravidelně Aktuality v sekci pro členy.
- **SOCIÁLNÍ SÍTĚ.** V novém funkčním období jsme postoupili ještě o krok dál a od 21. 9. s vámi **komunikujeme i prostřednictvím Facebooku, LinkedIn a Twitteru.** Navštivte nás na těchto stránkách, těšíme se na vaše bezprostřední reakce. Ikony sociálních sítí jsou zobrazeny na spodní liště webových stránek ČSK.

KONTAKTY NA NOVÉ ORGÁNY ČSK A OSK JIŽ NA WEBU

1200 záznamů – tolik změn v registru členů ČSK provedly operativně Květa Plešnerová a Libuše Císařová, pracovnice Kanceláře Komory. Díky jim byly zaznamenány všechny změny, které nastaly ve složení orgánů ČSK a OSK v novém funkčním období. Tyto změny se současně zobrazují v kontaktech na webových stránkách **www.dent.cz (O nás** nebo **Kontakty/Orgány ČSK).**

z revizní komise ČSK

INFORMACE Z JEDNÁNÍ RK ČSK 22. 9. 2017

Revizní komise ČSK se sešla v novém funkčním období na pravidelném jednání v Obecním domě v Praze v rámci kongresu PDD 2017.

Schůzky se zúčastnili jak členové, kterým skončil mandát, tak i členové nově zvolení. Zabývali jsme se běžnou agendou, tj. kontrolou plnění rozpočtu centra ČSK za měsíce 1–8/2017, činností oblastí, zejména zasíláním zápisů z jednání představenstev OSK, RK OSK a ČR OSK. Konstatovali jsme, že došlo k výrazné personální obměně v orgánech OSK i sněmu ČSK.

Část jednání byla věnována edukaci nových členů revizní komise o právech a povinnostech RK ČSK, a to i ve vztahu k oblastem a představenstvu ČSK. Někteří členové revizní komise se pak zúčastnili sobotního jednání představenstva ČSK.

MUDr. Jiří Jandl
člen RK ČSK

AMBULANCE NEJENOM NA VENKOVĚ NEDÁME!

Situace v soukromém ambulantním sektoru je skutečně vážná. Proto se zástupci organizací sdružených v Koalici soukromých lékařů (KSL), tj. Česká stomatologická komora, Sdružení praktických lékařů ČR, Sdružení praktických lékařů pro děti a dorost ČR a Sdružení ambulantních specialistů ČR, rozhodli svolat tiskovou konferenci a prostřednictvím médií o ní informovat politickou reprezentaci a zejména své pacienty.

Tisková konference KSL se konala ve středu 13. 9. 2017 na téma: **Pomozte nám zabránit státem organizované devastaci ambulantní zdravotní péče v ČR**. **Neustálé nesmyslné zvyšování administrativní zátěže povede k postupnému zániku významného počtu privátních praxí!**

Tiskovou konferenci zahájil současný mluvčí KSL **MUDr. Petr Šonka**, předseda Sdružení praktických lékařů ČR, a seznámil novináře obecně s problémy, které vedly zástupce KSL k jejímu svolání. Na jeho vystoupení navázali ostatní zástupci KSL konkrétními tématy, kterými úvodní obecné informace podpořili. Za Českou stomatologickou komoru hovořil prezident **MUDr. Pavel Chrz**, za Sdružení praktických lékařů pro děti a dorost ČR předsedkyně **MUDr. Ilona Hülleová** a za Sdružení ambulantních specialistů ČR předseda **MUDr. Zorjan Jojko**.

Na tiskové konferenci se s novináři setkali zástupci Koalice soukromých lékařů (zleva) ***MUDr. Pavel Chrz, MUDr. Ilona Hülleová, MUDr. Petr Šonka, MUDr. Zorjan Jojko.***

Zástupcům médií byly předány dva dokumenty. Dokument „Co chceme a co nechceme“ je adresován politikům a „Výzva občanům“ oslovuje pacienty. Oba dokumenty jsou zveřejněny na webových stránkách ČSK **www.dent.cz** v Aktualitách pro členy.

Mgr. Zina Sladkovská
tisková tajemnice ČSK

diář

V nejbližších týdnech jsou plánována tato jednání a akce:

- **On-line odborná diskuse, webinář** *(2. 11)*. Informace o přesném termínu, o lektorovi, tématu přednášky a jak se do diskuse zapojit budou rozeslány e-mailem a zveřejněny v odkazu Aktuality na www.dent.cz
- **Zasedání revizní komise ČSK** *(13. 10., 10. 11. v Plzni)*
- **Zasedání představenstva ČSK** *(13.–14. 10., 10. 11. v Plzni)*
- **68. jednání sněmu ČSK** *(11.–12. 11. v Plzni, hotel Primavera)*
- **Podzimní stomatologické fórum** *(1. 12., Brno)*, vzdělávací akce ČSK pro všechny členy dentálních týmů. On-line přihlášky na **www.dent.cz**.

O říjnových událostech a jednáních ČSK budeme informovat v následujícím LKS č. 11/2017.

2. A 3. DÍL SERIÁLU K EET A K ELEKTRONICKÝM RECEPTŮM

Druhý díl je věnován obsahu účtenky EET a třetí díl shrnuje, jak se připravit na používání elektronických receptů.
Seriál najdete na str. S130–S131.

CAMOSCI
imaging & innovation

Nastává doba 3D ve stomatologii. Buďte u toho!

Naši specialisté Vám vypracují na míru nabídku nejnovějších 3D RTG, 3D tiskových systémů či kompletní projekt plně digitalizované ordinace.

+420 800 100 138 | camosci@camosci.cz
www.camosci.cz

NewTom Cone Beam 3D Imaging what's next
Cworks
3shape

SVOBODA VE SVÉ NEJPŘITAŽLIVĚJŠÍ PODOBĚ.

BMW X1 JIŽ OD 8 999 KČ BEZ DPH MĚSÍČNĚ.*

STRATOS AUTO, spol. s r.o.
Autorizovaný dealer BMW.

Autosalon Praha
Za Klíčovem 1
190 00 Praha 9 – Prosek
Tel.: +420 241 090 110
www.stratosauto.cz

Autosalon Hradec Králové
Březhradská 195
503 32 Hradec Králové – Březhrad
Tel.: +420 495 733 733
www.stratosauto.cz

*Tato nabídka operativního leasingu je kalkulovaná na vůz BMW X1 18d sDrive s JOY paketem za podmínek 0 % akontace, 48 měsíců, 15 000 km/rok, obsahuje povinné ručení, havarijní pojištění, GAP, pojištění skel a balíček servisních služeb BMW Service Inclusive obsahující servisní prohlídky po dobu 5 let nebo do najetí 100 000 km. Splátka s DPH činí 10 888 Kč. Nabídka je určená pro plátce DPH. Nabídka platí do odvolání. Služby BMW Financial Services v České republice jsou nabízeny prostřednictvím UniCredit Leasing CZ, a.s., a UniCredit Fleet Management, s.r.o. Uvedené splátky mají charakter předběžné a orientační kalkulace, nejedná se o příslib ani závaznou nabídku financování UniCredit Leasing CZ, a. s., nebo UniCredit Fleet Management, s.r.o. Smlouvy o financování mohou být mezi klienty a UniCredit Leasing CZ, a.s., a UniCredit Fleet Management, s.r.o. uzavřeny pouze v písemné formě. Přijetí nabídky odpovědí není možné. Detailní kalkulaci financování BMW Financial Services poskytne autorizovaný partner BMW v České republice.

Radost z jízdy

ZMĚŇME TO, CO KOMORU BRZDÍ

Rozhovor s MUDr. Robertem Houbou, Ph.D., viceprezidentem ČSK pro funkční období 2017–2021

Ve vrcholném vedení Komory stojí od 21. září viceprezident, který byl do této funkce zvolen na květnovém sněmu plným počtem platných hlasů již v prvním kole voleb. Tak silný mandát MUDr. Roberta Houbu, Ph.D., zavazuje k tomu, aby využil své dosavadní zkušenosti, které ve stejné funkci získal minulé čtyři roky, a vytěžil z nich to nejlepší pro nový rozvoj Komory.

Jaké změny považujete pro Komoru za nezbytné?

Všechno bude tak trochu jinak. Mění se společnost, prostředí, ve kterém žijeme a pracujeme, mění se náš obor a mění se i Komora. Z jejího vedení odešel poslední z „otců zakladatelů" a to je bezesporu ideální čas k úpravám kurzu. Rozhodně však ne otočením kormidla do protisměru. Ponechme vše pozitivní a změňme to, co Komoru brzdí. Je nutné především zefektivnit práci centra, více propagovat Komoru a náš obor navenek, začít využívat moderní informační kanály při komunikaci se všemi věkovými skupinami členské základny – naši kolegové musí vidět, co pro ně Komora dělá.

Potřebné je i nastartování nové, těsnější spolupráce s lékařskými fakultami, odbornými společnostmi i s ostatními komorami ustanovenými ze zákona, neboť řadu cílů, ale i problémů máme společných.

V minulém čísle LKS byl otištěn rozsáhlý rozhovor s novým prezidentem Komory. Je tak trochu problém udělat výčet všech potřebných změn a přitom se po něm neopakovat – potřebu těch nejzásadnějších změn vnímáme velmi podobně.

Funkce se ujali také členové nového představenstva ČSK...

Zdá se, že volba představenstva v podstatě splnila má tajná přání – prakticky poloviční obměna členů, kombinace zkušeností stávajících členů s novými pohledy mladých kolegů a celková energie do smysluplné práce. Nový prezident doc. Roman Šmucler má velký potenciál k medializaci Komory a našeho oboru. Bude-li to vše zdárně skloubeno, pak budeme úspěšní. Po prvním společném zasedání mám pocit, že se nové představenstvo stane vyladěným, akčním motorem k prosazení potřeb našeho stavu.

MUDr. Robert Houba, Ph.D., *viceprezident ČSK*

Co vnímáte jako nejpalčivější v problematice provozování zubní praxe?

Pomineme-li dlouhodobou nespokojenost s úhradami za stomatologickou péči, vidím největší neštěstí v bující byrokracii státu, úřadů i pojišťoven. Tato byrokracie dnes dusí naše ordinace, dusí podnikání. Závratně roste potřeba vynucené administrativy – a to nejde jen o informované souhlasy s výkonem, mnohdy zbytečné. Místo abychom v pracovní době ošetřovali naše pacienty, potýkáme se s papíry, sháníme české návody k použití od všech přístrojů, zajišťujeme revizní zprávy na kdeco, zapisujeme teploty ledničky atd.

Další věcí, i když ne tak podstatnou, která mne však dlouhodobě pobuřuje, je legislativou nařízené polepování vstupních dveří a vnitřních prostor ordinace stupidními informacemi. Nestačí ordinační doba – na dveřích musí být i provozní hodiny. Nestačí, že mýt ruce se učíme ve druhém ročníku medicíny, ale musíme mít nad umyvadlem vylepený postup. A tak bychom mohli pokračovat donekonečna. Přebujelé úřady musí generovat další a další nesmysly, aby ukázaly, jak jsou nepostradatelné. A s tím je třeba bojovat.

Vraťme se k úhradám za zubní péči. Jaké řešení preferujete?

Systém úhrad péče v rámci veřejného zdravotního pojištění v dnešní podobě je nedokonalý a neodráží vývoj medicíny. Je třeba iniciovat revizi systému v našem oboru, který má mnohá specifika a kde kosmetický bonus mnohdy převyšuje přínos zdravotní. Je možné namítnout, že zdravotnictví trpí nedostatkem peněz v podstatě v celém světě, ale jak se říká – a co my s tím? My chceme odvádět špičkovou práci a být za ni adekvátně honorováni. Jsou i jiné základní lidské potřeby, než je zdraví, a přesto má u nich trh volnější ruce.

Podle mého názoru je prostě chybné celé pojetí veřejného zdravotního pojištění – to by mělo v co největší míře zajišťovat záchranu života a léčbu, na kterou běžný občan finančně nedosáhne. U méně závažných stavů by pojištění mělo u pacienta v produktivním věku nabídnout jen prevenci a nutnou základní péči, směřující k odstranění problému. Pochopitelně ne však tu nejmodernější. Chci-li něco lepšího, hezčího, měl bych si připlatit nebo se připojistit. To platí z velké části právě pro náš obor. Problém je v tom, že na zdraví se u nás chce připlácet jen málokomu. Povšimněme si někdy v novinách, kolik peněz dohromady naši občané prosázejí v hazardních hrách či utratí za alkohol nebo cigarety. Jsou to ohromující čísla v řádu desítek miliard. Ale připlatit si na zdraví? To se podle většiny našich politiků jaksi nehodí...

Na jaká další témata se chcete v tomto funkčním období zaměřit?

Musíme dále rozvíjet vzdělávání a informační servis pro naše členy s aktuálními údaji nutnými ke zřízení praxe, jejímu provozu, ale i převodu a prodeji. Musíme přivést k životu skutečnou elektronickou verzi LKS s interaktivním vyhledáváním a dobudovat funkční neustále aktualizovaný komorový web plný užitečných informací – musím se přiznat, že stávající nový web mne zrovna nenadchnul a za plně funkční jej rozhodně nepovažuji.

A nejraději bych byl, kdyby se nám podařilo navrátit zubním lékařům onen pocit sounáležitosti – vědomí, že my všichni jsme Komora, samosprávná stavovská organizace, ve které si každý může najít své místo, jak pomoci celku...

Připravila redakce

VOLBY 2017–2021 SKONČILY VELKÝM ÚSPĚCHEM

Až s nebývalým zájmem se setkaly volby na nové funkční období v oblastních stomatologických komorách. Plných STO PROCENT OSK si zvolilo své zástupce.

Jak je vidět z uvedené tabulky, došlo k výrazné personální obměně ve všech orgánech celkem jednašedesáti OSK.

Výzva „Váš hlas určuje komorovou demokracii“ zveřejněná v LKS zjevně zabrala a je zřejmé, že většina členů má o Komoru zájem a zubní lékaři si uvědomují, jak je pro ně důležitá.

Roman Šmucler, Robert Houba, Pavel Chrz

Personální obměna v orgánech oblastních stomatologických komor
(vyjádřeno v procentech)

OSK	
představenstvo OSK	32 %
předseda OSK	41 %
člen sněmu	40 %
RK OSK	39 %
ČR OSK	41 %
Společná ČR	55 %

Doplňující informace

- Pro zajímavost: 59 % zvolených předsedů OSK bude zároveň členem sněmu ČSK.
- Předsedové oblastních revizních komisí, čestných rad a společných čestných rad jsou voleni na prvním jednání daného orgánu, proto k uzávěrce LKS dne 3. 10. 2017 ještě nejsou k dispozici kompletní údaje o obměně v těchto funkcích.
- Údaje jsou zpracovány podle statistik činnosti OSK, které vede vnitřní oddělení Kanceláře ČSK.

NOVÁ ČESTNÁ RADA A REVIZNÍ KOMISE ČSK

Dne 21. září 2017 začalo funkční období 2017–2021. Na centrální úrovni Komory zahájily svoji činnost nově zvolené orgány – představenstvo ČSK, čestná rada ČSK a revizní komise ČSK. S jednotlivými členy představenstva ČSK jsme vás seznámili již v LKS č. 6 a 7–8/2017 a nyní představujeme členy ČR a RK ČSK.

Redakce

Čestná rada ČSK *(9 členů) bude v letech 2017–2021 pracovat v tomto složení (na fotografii zleva): MUDr. Jaromíra Banková, MUDr. Eduard Cimbura, CSc., MUDr. Ivan Hejduk, MUDr. Radek Peřina, MUDr. Pavel Střihavka, MUDr. Hynek Hrnčíř, předseda MUDr. Libor Liberda, místopředseda prof. MUDr. Tibor Németh, DrSc., MUDr. Věra Bartáková, CSc.*

Revizní komise ČSK *(7 členů) bude v letech 2017–2021 pracovat v tomto složení (na fotografii zleva): MUDr. Olga Popelková, MUDr. Jiří Jandl, MUDr. Lucie Tomová, MUDr. Ivan Novický, předsedkyně MUDr. Michaela Kraus Kozumplíková, MUDr. Jan Bjaček, MUDr. Petr Mlejnek.*

odborné sdělení

INTERDISCIPLINÁRNÍ SPOLUPRÁCE U SLOŽITÝCH KAZUISTIK 7. DÍL: KOREKCE BUKÁLNÍ NONOKLUZE A TRAUMATICKÉHO SKUSU U PACIENTKY S AGRESIVNÍ FORMOU PARODONTITIDY

Kazuistika

Ivo Marek[1,2], Nikola Králová[1], Šárka Mrázková[1,2], Martin Starosta[1,2], Adéla Podškubková[2]
1) Klinika zubního lékařství, Lékařská fakulta Univerzity Palackého a Fakultní nemocnice, Olomouc
2) Stomatologické centrum STOMMA, Břeclav

O AUTORECH

MUDr. Ivo Marek, Ph.D., ukončil studium stomatologie na LF UP v Olomouci v r. 1990. V letech 1996–1999 absolvoval tamtéž postgraduální studium v oboru ortodoncie. V r. 1999 otevřel v Břeclavi Soukromé stomatologické centrum STOMMA, zaměřené na interdisciplinární zubní péči, především na spolupráci ortodontisty s parodontologem a implantologem. V r. 2008 ukončil doktorandské studium na LF UP v Olomouci (Ph.D.). Nadále pracuje jako odborný asistent na Klinice zubního lékařství LF UP v Olomouci a jako externí učitel na ortodontickém oddělení LF UK a VFN v Praze. Publikoval 33 článků a přednesl přes 160 přednášek v ČR a zahraničí. Je místopředsedou České ortodontické společnosti, členem Evropské ortodontické společnosti, Americké ortodontické společnosti, Světové ortodontické společnosti. V r. 2007 byl jmenován čestným členem Implantologického klubu ČR za rozvoj spolupráce mezi obory ortodoncie a implantologie. Dále je členem redakční rady časopisu Ortodoncie, akreditační komise MZ ČR a zástupce České ortodontické společnosti v EFOSA (Evropská asociace ortodontických společností) a recenzentem časopisu Ortodoncie a Angle Orthodontist. V r. 2014 byl jmenován Ambasadorem Americké ortodontické společnosti. V r. 2015 se stal členem European Advisory Board firmy AlignTechnology.

Kontakt: ortho.marek@email.cz, www.dentalclinic.cz
Stomatologické centrum STOMMA
Tř. 1. máje 3414
690 02 Břeclav

MDDr. Nikola Králová (*1986) absolvovala obor zubní lékařství v r. 2011 na LF UP v Olomouci. Do r. 2013 působila jako zubní lékařka v soukromé ordinaci v Praze. Od r. 2013 pracuje jako odborná asistentka na oddělení parodontologie a onemocnění sliznic Kliniky zubního lékařství LF UP a FN Olomouc, kde je v současnosti zařazena do postgraduálního studia a vede studenty medicíny v oblasti parodontologie. Souběžně se věnuje parodontologii v soukromé praxi v Olomouci a Brně.

MDDr. Šárka Mrázková (*1987) po ukončení studia oboru zubní lékařství na LF UP v Olomouci začala pracovat v soukromé zubní ordinaci v Havířově. Od března 2014 absolvuje předatestační ortodontickou přípravu na Klinice zubního lékařství LF UP v Olomouci, kde se také podílí na teoretické a praktické výuce studentů zubního lékařství, včetně výuky zahraničních studentů.

SOUHRN: Ortodontická léčba dospělých pacientů s sebou přináší širokou škálu komplikací jak z hlediska skusových podmínek, tak celkového stavu dentice. Ošetřující ortodontista je často nucen řešit anomálii chrupu pacienta nejen z hlediska úpravy postavení zubů ve skusu, ale také s ohledem na biologický faktor zubů. Zvláštní pozornost je věnována parodontu zubů, který je oslabený následkem přítomné či kompenzované parodontopatie. Autoři prezentují ošetření chrupu pacientky středního věku se závažnou formou agresivní parodontitidy (AP). Toto onemocnění v kombinaci s rozsáhlou jednostrannou bukální nonokluzí horních laterálních zubů a hlubokým skusem vedlo k putování zubů a traumatickému skusu, jehož následkem byla pokračující destrukce parodontu. V prezentované kazuistice je popsána komplexní interdisciplinární terapie s následnou protetickou sanací. Cílem bylo odstranit bukální nonokluzi a upravit postavení zubů do přirozené pozice v alveolárním výběžku a odstranit traumatický skus. Kompletní úpravy ortodontické anomálie bylo dosaženo postupnou segmentální korekcí, intruzí zubů v supraokluzi. K zakotvení intruzních oblouků bylo využito kotevních mikrošroubů. Zároveň došlo ke zlepšení stavu parodontu. Autoři dokumentují, jak může ortodontická léčba pacientů s agresivní parodontitidou vést ke kompletní rekonstrukci okluze bez mnohočetných extrakcí a následné rozsáhlé protetické sanace.
Klíčová slova: agresivní parodontitida, bukální nonokluze, traumatický skus, intruze, kotevní mikrošrouby.

INTERDISCIPLINARY TREATMENT IN DIFFICULT CASES PART 7: CORRECTION OF BUCCAL NONOCCLUSION AND TRAUMATIC OCCLUSION IN A PATIENT WITH AGGRESSIVE FORM OF PERIODONTITIS

Case report

SUMMARY: Orthodontic treatment of adult patients brings about a wide range of complications – from the point of view of occlusion conditions as well as of the overall state of dentition. The attending orthodontist is often forced to solve the patient's anomaly not only with respect to the correction of teeth position in occlusion, but also the biological factor of teeth

has to be taken into account. A careful attention has to be devoted to periodontium, especially if it has been weakened due to present or compensated parodontopathy. The authors present here a case of a middle-aged woman with a severe form of aggressive periodontitis. This disease together with severe unilateral buccal nonocclusion and deep bite led to the teeth wandering and to the emergence of traumatic occlusion followed by progressive destruction of periodontium. The case report deals with the orthodontic stage of the therapy followed by prosthodontic reconstruction; their main aims were to dispose of buccal nonocclusion and correct the teeth position in such a way that they would be integrated into their natural position in alveolus and above all – the traumatic occlusion would be eliminated. Due to active orthodontic forces anchored by microscrews and due to successive segmental correction of position of groups of teeth, the orthodontic anomaly was corrected entirely, all teeth were saved and the state of periodontium got improved. The authors use this case to show how patients with aggressive form of periodontitis might be treated by orthodontic therapy so that the occlusion could be reconstructed without multiple extractions or without subsequent extensive prosthodontic reconstruction.
Key words: aggressive periodontitis, buccal nonocclusion, traumatic occlusion, intrusion, anchor microscrews.

Marek I, Králová N, Mrázková Š, Starosta M, Podškubková A.
Interdisciplinární spolupráce u složitých kazuistika.
7. díl: Korekce bukální nonokluze a traumatického skusu u pacientky s agresivní formou parodontitidy.
LKS, 2017, 27(10): 210–219

ÚVOD

Interdisciplinární spolupráce je běžnou součástí ortodontické terapie a to z důvodu stále většího počtu dospělých pacientů přicházejících do ortodontických praxí s požadavkem korekce postavení zubů. Kromě destrukce dentice zubním kazem je nejčastější komplikací ortodontické a následně protetické sanace přítomnost parodontopatií. U oslabeného parodontu musí ortodontista postupovat značně obezřetně a aplikovat velmi malé síly, které nezhorší biologický faktor zubů v podobě urychlené vertikální ztráty kosti alveolárního výběžku. Nicméně rozsah poškození kosti záleží především na závažnosti a typu onemocnění parodontu.

Agresivní parodontitida (AP) dospělého věku je typická progresivním úbytkem závěsného aparátu a alveolární kosti, ať už v lokalizované či generalizované formě (1). Incidence není častá, 2–5 % z dospělé populace (2). Ačkoliv se v minulosti z etiopatologického hlediska hledala příčina v kvantitativní kumulaci plaku či zubního kamene (1, 2), dnes je upřednostňována patogeneze na bázi oslabené imunitní odpovědi jedince na specifickou bakteriální flóru (2, 3). Mluvíme tedy o specifických parodontálních patogenech – periopatogenech, které mají ve své virulentní formě schopnost destruovat parodontální tkáně i s možností průniku do okolních měkkých struktur (4).

S agresivní parodontitidou jsou velmi často spojovány periopatogeny červeného a oranžového komplexu, které svou virulencí převyšují jiné bakterie dutiny ústní (5). Vedle obou komplexů hraje důležitou roli *Aggregatibacter (Actinobacillus) Actinomycetemcommitans*, označovaný jako terciální pariopatogen. Dle Socranského má své výsadní postavení mezi parodontálními komplexy a kvůli jeho virulentním mechanismům se jeho úloha spatřuje zejména v průniku do měkkých tkání parodontu. Tímto se usnadní celková destrukce attachementu a parodontálních struktur (6, 7).

Z terapeutického hlediska je základem léčby agresivních parodontitid perfektní hygiena, která je podpořena konzervativní, případně i chirurgickou léčbou parodontu. Mezi základní konzervativní výkony patří hluboké čištění parodontálních chobotů (deep scaling) s podporou účinných antibiotik. Bez jejich použití nemůže dojít k úplnému vymýcení periopatogenů schopných průniku do měkkých tkání parodontu.

V ortodontické terapii pacientů s AP je třeba mít na paměti vertikální ztrátu kosti a tím i odlišné rozložení aktivních ortodontických sil oproti fyziologické situaci. K odstranění zkříženého skusu či bukální nonokluze je nutná, kromě zařazení zubů na vrchol alveolárního výběžku, také intruze zubů nacházejících se v supraokluzi, a to jak molárů, tak případně premolárů. Intruze u zubů s oslabeným parodontem a rozsáhlou ztrátou kosti je problematickým a kontroverzním tématem. Nicméně za dodržení přesných pravidel (bude specifikováno níže) to možné je a dokonce může dojít k zvětšení kostní káně kolem intrudovaných zubů.

ANAMNÉZA

Osobní anamnéza a celkové vyšetření: Pacientka ve věku 35 let byla z oddělení parodontologie delegována na ortodontické oddělení pro úpravu přítomné malokluze. Problém se skusem velmi intenzivně vnímala, především pak traumatický skus vpravo, a byla k léčbě velmi motivována. Neudávala žádné celkové onemocnění a alergie, ani trvale neužívala žádné léky. Nebyla si vědoma žádných zlozvyků, kousání tvrdých předmětů a přetěžování zubů ve skusu. Pacientka byla kuřačka, udávala 5 cigaret denně. Žádnou ortodontickou léčbu předtím neabsolvovala. Pro celkové plánování terapie, především s ohledem na prognózu jednotlivých zubů, byla důležitá anamnéza, s kterou pacientka přišla na oddělení parodontologie Kliniky zubního lékařství LF UP Olomouc (bude upřesněno níže).

Extraorální vyšetření: Obličej pacientky byl symetrický a profil přímý. Pacientka měla ideální linii úsměvu. Při emočním typu úsměvu linie horního rtu procházela marginální gingivou zubů frontálního segmentu. Stejně tomu bylo distálně vlevo. V distálním úseku vpravo byla viditelná vysoká linie úsměvu velikosti 3–4 mm **(obr. 1, 2)**.

Obr. 1, 2: Fotografie obličeje v úsměvu en face (1) a poloprofil (2) před zahájením léčby.

Obr. 3–7: Intraorální snímky chrupu před zahájením ortodontické terapie. Patrná kompletní bukální nonokluze vpravo nahoře.

Obr. 8, 9: Intraorální pohled při pootevřených ústech – supraokluze řezáků a špičáků 4–5 mm, zubu 44 – 7 mm a zubů 45, 46 – 9 mm.

Obr. 10: Situace v úsměvu – supraokluze zubů 12, 22, patrná šikmá okluzní rovina v horní čelisti.

Intraorální a dentální vyšetření: Pacientka byla předána na ortodontické oddělení klinického pracoviště po úspěšné terapii agresivní parodontitidy na parodontologickém oddělení Kliniky zubního LF UP Olomouc. Sliznice byla růžová bez zánětu a patologického nálezu, orální hygiena byla na velice dobré úrovni. Pacientka byla subjektivně bez potíží. Hodnoty indexů byly: PLI 0/1, 0/0, 0/0 // 0/1, 0/0, 0/0, index krvácení PBI 8, CPI 3, 0, 3 / 3, 1, 2, bez purulentní exsudace, zuby pevné, vyjma viklavosti I. stupně zubů 12, 11, 21, 22 a 44, 45, 46, bez foetoru ex ore.

Při prohlídce chrupu byly diagnostikovány tyto charakteristiky: rozsáhlá bukální nonokluze vpravo v rozsahu zubů 17 až 14. Skus vpravo suspektně Angle I. třídy a taktéž Angle I. třídy na moláru i špičáku vlevo. Vztah zubních oblouků byl v molárech i špičácích oboustranně v I. třídě dle Anglea. Horní střední čára byla posunuta o 2,0 mm vlevo, hloubka skusu byla 11,9 mm ve frontálním úseku chrupu a 15,7 mm v distálním úseku vpravo, incizální schůdek 3,4 mm. V horním zubním oblouku byla diagnostikována supraokluze zubů 11, 21 a 17–13 v rozsahu 3,5 mm a na zubech 12 a 22 v rozsahu 5,5 mm, diastema 11–21 1,7 mm, protruzní postavení 11, 21, obnažené krčky na zubech 17 až 22 v rozsahu 2–3 mm. V dolní čelisti byl již dříve extrahován zub 41 a 47. Bylo přítomno mírné stěsnání ve frontálním úseku zubního oblouku, meziorotace zubu 31 o hodnotě 30° s vestibulárním postavením, supraokluze zubů 33 až 43 v rozsahu 4,0–5,0 mm a supraokluze zubů 46 až 44 velikosti 8–9 mm. Zuby 46 až 44 měly výraznou orální inklinaci až o 40°, byly na nich obnažené krčky z důvodu supraokluze a značné vertikální ztráty kosti, a to na zubech 31 až 42 v rozsahu 3 mm, na zubech 44 a 45 4–5 mm a na zubu 46 v rozsahu 7 mm **(obr. 3–10)**.

Analýza panoramatického snímku: Bylo zjištěno endodontické ošetření na zubech 26, 27. Vertikální úroveň hřebene alveolárního výběžku, ztráta kosti od 4 do 7 mm, odpovídala klinickému nálezu. Stejná úroveň hřebene alveolárního výběžku na zubech 17 až 22 (při stejné úrovni incizálních hran na zubech 17 až 22 oproti segmentu zubů 23–28) svědčila o supraokluzi způsobené zvýšenou erupcí zubů z kosti, a to následkem jejich oslabeného parodontu a nepřítomnosti antagonisty ve skusu **(obr. 11)**.

Analýza telerentgenového snímku: Skeletální a dentální hodnoty běžně sledovaných parametrů byly bez výraznějších abnormalit. Za zmínku stojí jen přítomnost naznačené skeletální II. třídy (ANB 5,2°, WITS 2,9 mm) a retruzního postavení dolních řezáků (1-Ml 83,2°) **(obr. 12)**.

Analýza CBCT snímku: Na koronálních řezech byl patrný bukální sklon kořenů zubů 45, 46 vzniklý traumatickým nákusem horních řezáků, který vedl k destrukci vestibulární kostní

lamely alveolárního výběžku. Nález na CBCT také ukazoval rozsáhlou ztrátu kosti vertikálně vzniklou na základě přítomnosti agresivní parodontitidy **(obr. 13, 14)**.

LÉČEBNÁ ROZVAHA

Bylo nutno zvážit prognózu jednotlivých zubů v dolní i horní čelisti, a to i s ohledem na jejich postavení v bukální nonokluzi a také z hlediska přítomných následků po proběhlé agresivní parodontitidě. Odstranit bukální nonokluzi horních laterálních zubů v rozsahu až 15 mm (130 %) je značně obtížné. Variantou léčby, která připadala v úvahu, bylo pouhé napřímení zubů, čímž by ale došlo k zásadnímu zvýšení skusu vpravo a následně by bylo nutné druhostranně provést rozsáhlou rekonstrukci skusu fixní protetickou prací. Druhou variantou korekce anomálie bylo napřímení zubů při jejich současné intruzi, a to v distálním segmentu vpravo v horní i dolní čelisti. Tato varianta byla pro pacientku jistě přijatelnější, nicméně problematickou otázkou se jevilo, zda je možné provést tak rozsáhlou intruzi při tak masivní ztrátě kosti vertikálně i horizontálně. Vertikální a horizontální ztráta kosti na premolárech byla zmenšena více než o 50 % (na zubu 46 přes 70 %) a hřeben alveolárního výběžku zasahoval do jedné třetiny výšky kořene premolárů a molárů vpravo. Následkem traumatického skusu došlo k závažné inklinaci zubů 46 až 44, která byla provázena rozsáhlou ztrátou kosti vestibulárně. Při těchto podmínkách by byla intruze velmi obtížná. Nabízí se tedy varianta extrakce všech zubů v distálním úseku v dolní čelisti v rozsahu 44–46, případně i v horní čelisti v rozsahu 14–17. Následovala by protetická sanace implantáty. Ta by však byla možná až po ortodontické korekci hloubky skusu ve frontálním segmentu horní a dolní čelisti. Intruze distálních zubů však není možná bez spolehlivé extradentální kotevní jednotky, což předpokládá zavedení implantátů v obou čelistech před zahájením ortodontické terapie.

Zásadní otázkou tak bylo, zda je možné intrudovat premoláry a moláry v horní a dolní čelisti tak, aby došlo ke korekci hloubky skusu o 15,0 mm (v případě špičáků a řezáků o 11,0 mm), jestliže je u nich přítomen tak rozsáhlý úbytek kosti. Nakonec bylo rozhodnuto všechny zuby zařadit, napřímit a intrudovat, vyjma prvního dolního pravého moláru. Zde destrukce alveolární kosti postihla interradikulární prostor

Obr. 11: Panoramatický snímek před začátkem ortodontické terapie.

Obr. 12: Telerentgenový snímek před započetím ortodontické terapie.

Obr. 13–14: CBCT koronální řezy v místě zubů 46, 45 s jejich supraokluzí.

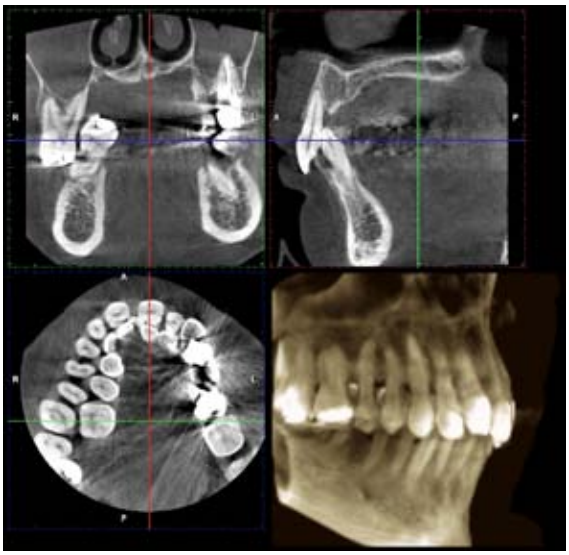

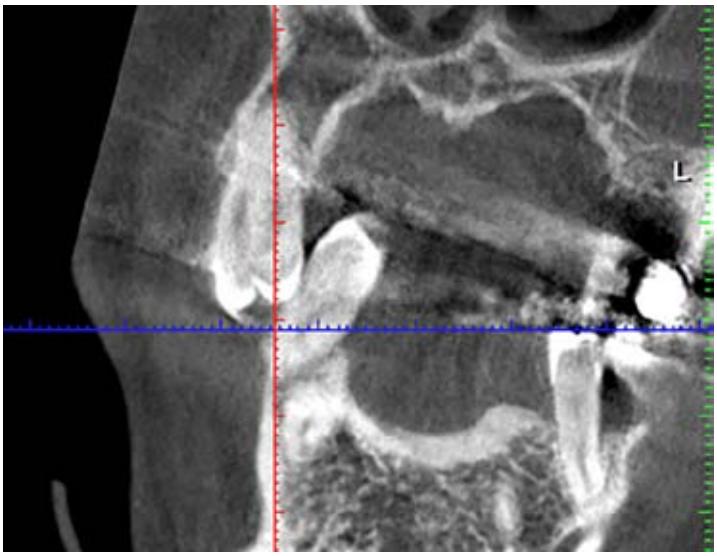

Obr. 15: Počáteční stav po iniciální hygienické instruktáži s generalizovaně setrvávajícími parodontálními choboty CPI 4.

Obr. 16: Stav po deep scalingu pod ATB clonou modifikovaný resekcí papil opatřených vstřebatelnou suturou.

Obr. 17: Situace po deep scalingu v horní čelisti s eliminací parodontálního chobotu z CPI 4 na CPI 3 bez purulentní exsudace.

Obr. 18: Začátek ortodontické terapie parciálním fixním aparátem – intruze zubu 22, nivelizace segmentu 34–37.

Obr. 19: Nivelizace horního oblouku a zavedení mikrošroubu v místě 16–17.

Obr. 20: Okluzní pohled horní čelisti – zavedený mikrošroub v místě 16 palatinálně a tah na intruzi.

a dosáhla do úrovně apikální třetiny kořene. Z ortodontického hlediska není možné zub s takto postiženým parodontem spolehlivě zařadit do okluze.

Vzhledem k tomu, že závěsný aparát všech zubů byl z důvodu agresivní parodontitidy velmi poškozen, bylo nutné ke kotvení ortodontického aparátu použít kotevní mikrošrouby (8, 9). Intruzní pohyb ke korekci supraokluze byl vhodný i z toho důvodu, že dle některých studií je možné intruzním ortodontickým pohybem posunout zub do kosti, což by zvýšilo kostní objem kolem kořenů (10–15).

LÉČEBNÝ PLÁN

1. Extrakce zubu 46.
2. Nasazení horního fixního aparátu v rozsahu zubů 22–27 – nivelizace a intruze zubu 22 v rozsahu 3 mm. Ve stejné době adaptace parciálního fixního aparátu v dolním zubním oblouku v distálním úseku v rozsahu zubů 34–37 a jeho nivelizace.
3. Nasazení kompletního fixního aparátu v horní čelisti v rozsahu zubů 17–27 a zavedení mikrošroubu mezi kořeny zubů 17–16, resp. 16–15, na intruzi molárů a premolárů.
4. Nivelizace frontálního segmentu v dolní čelisti, intruze k mikrošroubu umístěnému mezi zuby 43–42 a k rigidní kotevní jednotce zubů 33–37.
5. Zavedení implantátu v místě 46 a intruze a napřímení zubů 44, 45, korekce bukální nonokluze.
6. Zavedení implantátu v místě 47.
7. Protetická sanace v podobě keramických korunek na implantátech a na zubech 46, 47.
   Plánovaná artikulace Angle I. třídy vpravo a vlevo.
   Retence: fixní retainer 33–43, 13–23, horní a dolní retenční fólie.

LÉČEBNÝ POSTUP

Ještě před popisem ortodontické fáze léčby je nutné pro úplnost celého léčebného protokolu uvést kompletní parodontologickou terapii, která ortodontické terapii předcházela.

Parodontologická fáze I.

V roce 2013 byla pacientka (r. nar. 1979) na vlastní žádost přijata na parodontologické oddělení Kliniky zubního lékařství LF UP Olomouc s požadavkem zachování co největšího počtu zubů. Pacientka v posledních měsících pociťovala zhoršující se obtíže při již dlouhodobě trvajících problémech spočívajících ve viklavosti zubů, zápachu z úst, krvácení z dásní při čištění zubů i během přijímání potravy.

Osobní anamnéza: bezvýznamná, kuřačka – 5 cigaret denně po dobu 21 let. Dle klinického vyšetření byl chrup sanován. Pacientka však nebyla dosud instruována o správné hygieně, PLI (Plaque-index) byl 1/2, 0/1, 1/1 // 1/2, 0/1, 1/2 a měla naprosto nevhodný laický výběr velikostí interdentálních kartáčků. Byl přítomen foetor ex ore a gingiva byla hyperemická a edematózní pouze v místě papil. PBI (Papila Bleeding Index) byl 59, CPI (Community Periodontal Index) 4, a to ve všech sextantech obou čelistí s občasnou purulentní exsudací **(obr. 15)**. Zjištěna byla viklavost I. st. u zubů 15–22, 32–43 a II. st. u zubů 17, 16, 44–46. Z orthopantomogramu byla patrná horizontální resorpce kosti s ojedinělými vertikálními defekty **(obr. 11)**.

Nepříznivý stav parodontu byl potencován postavením zubů a skusem. Dolní řezáky při maximální interkuspidaci traumatizovaly oblast papila incisiva a sliznici premaxily. Stejně tak zuby distálního úseku horního pravého kvadrantu traumatizovaly marginální gingivu zubů v dolní čelisti. Pacientka pravostranně zcela postrádala opěrné zóny.

S ohledem na hygienické poměry a stav parodontu byla zvolena nejprve konzervativní parodontologická léčba s cílem

dosažení výborné úrovně hygieny, která – případně dle analýzy parodontálních patogenů – měla být doplněna o aplikaci antibiotik zajišťujících stabilizaci stavu parodontu.

Po třech měsících byla na kontrolním vyšetření zřejmá výborná spolupráce pacientky a vzorná hygiena. Výsledky indexů byly: PLI 0/0, 0/0, 0/1 // 0/1, 0/0, 0/0, krvácení se snížilo na PBI 35. Avšak i přes tato pozitiva přetrvávalo ve všech sextantech CPI 4 v obou čelistech, a to s purulentní exsudací. Viklavost byla neměnná. Z důvodu nepřiměřeného stavu parodontu jak k věku pacientky, tak i její motivaci k dentální hygieně a léčbě, bylo provedeno DNA vyšetření periopatogenů s výhledem na provedení deep scalingu pod ATB clonou. Dle mikrobiologického vyšetření byl potvrzen *Aggregatibacter actinomycetemcommitans* +++, červený komplex: *Porphyromonas gingivalis* +++, *Tannerella forsythia* ++, *Treponema denticola* +++, oranžový komplex: *Prevotella intermedia* ++. Jak klinické, tak mikrobiologické vyšetření potvrdilo diagnózu generalizované formy agresivní parodontitidy.

Vzhledem k této diagnóze byla pacientce nasazena kombinace ATB, tzv. Wikelhoffův koktejl (Amoxicilin 1 g 1–1–1 minimálně 10 dnů, Entizol 500 mg 1–1–1 po dobu 8 dnů) a byl proveden deep scaling v obou čelistech **(obr. 16)**.

Po dvou měsících došlo k masivnímu zvratu. Pacientka byla subjektivně bez potíží, nadále s perfektní orální hygienou. Parodontologický nález byl: PLI 0/1, 0/0, 0/0 // 0/1, 0/0, 0/0, krvácení PBI 8, CPI 3, 0, 3 / 3, 1, 2 bez purulentní exsudace, bez foetoru ex ore a zuby byly pevné. Pacientka tak mohla být odeslána na ortodontické oddělení k další fázi interdisciplinární sanace **(obr. 17)**.

Ortodontická fáze

Byl nasazen parciální horní a dolní fixní aparát – na zub 16, 26 kroužek Epic (OrthoOrganizer, Carlsbad, USA), kanyly na zubu 36, 37 a zámky Elite Media Twin s drážkou 0.022"x0.025" (OrthoOrganizer, Carlsbad, USA) na zuby v rozsahu 22–25 a 34, 35. Proběhla sekvenční nivelizace, tj. nivelizace od nejjemnějších drátů .014" Orthonol Superelastic Nitanium vykazujících minimální aktivní síly na zuby, až po silné dráty ovlivňující i torzi zubu, 0.017"–0.025" Orthonol Superelastic Nitanium (RMO Inc., Denver, USA), zaměřená na intruzi zubu 22 **(obr. 18)**. Mezi moláry byl adaptován patrový kotevní oblouk. Následně byly v horní čelisti dolepeny zámky stejného typu v plném rozsahu a provedena nivelizace všech zubů až na ocelový drát 0.018"x0.025" (OrthoOrganizer, Carlsbad, USA) **(obr. 19)**. Ve stejnou dobu byly zavedeny v lokální anestezii (Supracain 4%, Zentiva, a. s., Česká republika) kotevní mikrošrouby typu Dual Top JD (Jeil, Korea) průměru 1,6 mm a délky 10 mm mezi zuby 17–16 a mezi zuby 16–15 palatinálně délky 12 mm, sloužící k intruzi celého horního distálního segmentu vpravo **(obr. 20)**.

V dolní čelisti byl stejný typ zámku nalepen na zuby frontálního segmentu 33–43 a ty byly nivelizovány pomocí .014" Orthonol Superelastic Nitanium (RMO Inc., Denver, USA) **(obr. 21)**. Následně byl fixní aparát rozveden z frontálního segmentu až po levý distální segment **(obr. 22)**. Zde byl stále navázán čtyřhranný ocelový drát tvořící ze zubů 34–37 kotevní jednotku, ke které mohly být frontální zuby intrudovány. Druhostranným kotevním prvkem byl mikrošroub Dual Top JD (Jeil, Korea) průměru 1,6 mm a délky 8,0 mm mezi zuby 42–43. Tím došlo k postupné intruzi zubů v dolní čelisti. Ve stejné době byl zaveden mikrošroub délky 8 mm mezi zuby 13–12 vestibulárně k úpravě okluzní roviny v horní čelisti intruzí **(obr. 23)**. K nejrozsáhlejší intruzi, a to u zubů 45, 44, bylo nutné adaptovat další kotevní jednotku, která by tento pohyb umožňovala. Vzhledem k tomu, že byla plánována náhrada zubu 46 a 47 nesená na implantátech, bylo nejlepším řešením provést intruzi k dentálnímu implantátu.

Implantologická fáze I.

Po stabilizaci stavu parodontu a úplném vymýcení všech agresivních periopatogenů byla provedena implantace v lokalitě 46. K implantaci se přistoupilo půl roku po extrakci. Alveolární výběžek byl částečně redukován, nicméně umožňoval spolehlivé zavedení implantátu o délce 12 mm a šířce 5,1 mm. Byl použit implantát Impladent (Lasak, Česká republika), který byl zaveden pod bolusovou clonou 2 g Augmentinu.

Osa zavedení byla zvolena tak, aby výsledná protetická sanace umožňovala axiální zatížení implantátu a umístění korunky do pravidelného protiskusu se zubem 16. Po dvou měsících byl zaveden vhojovací váleček a pacientka byla odeslána k pokračující ortodontické terapii.

Pokračování ortodontické fáze

Na implantát v místě 46 byl adaptován ortodontický pilíř Impladent (Lasak, Česká republika) a na něj byl adaptován ortodontický kroužek Epic (OrthoOrganizer, Carlsbad, USA). Na zuby 44, 45 byly umístěny zámky stejného typu a přes ně byl provázán .014" Orthonol Superelastic Nitanium (RMO Inc., Denver, USA). Lehká síla umožnila postupnou intruzi premolárů. Kotevním prvkem byl na jedné straně dentální implantát, na druhé straně byly zuby frontálního segmentu spojené elastickým řetízkem s mikrošroubem, umístěným mezi zuby 42–43 **(obr. 24–26)**.

Během intruzního zatížení zubů na nich parodontolog prováděl deep scaling tak, aby byl cement na povrchu kořene čistý a umožnil případné obnovení attachmentu. Intruze zubů probíhala rychlostí 1,0 mm za měsíc **(obr. 27, 28)**.

Nivelizací až na silný ocelový drát 0.018"x0.025" byly všechny zuby v dolní čelisti intrudovány na úroveň zubů 37, 36 a dentálního implantátu v místě 46. Současně byly vestibulárním vykloněním k implantátu napřímeny premoláry 45, 44,

Obr. 21: Nivelizace segmentu 33–43.

Obr. 22: Intruze dolního frontálního segmentu k zubům 34–37 spojených rigidním ocelovým drátem.

Obr. 23: Pokračující intruze v horní čelisti v rozsahu zubů 17–12 a pravé strany frontálního segmentu dole k mikrošroubům.

Obr. 24–26: Počátek korekce bukální nonokluze vpravo za současné intruze zubů 44, 45 k ortodontickému pilíři nesenému na implantátu v místě 46.

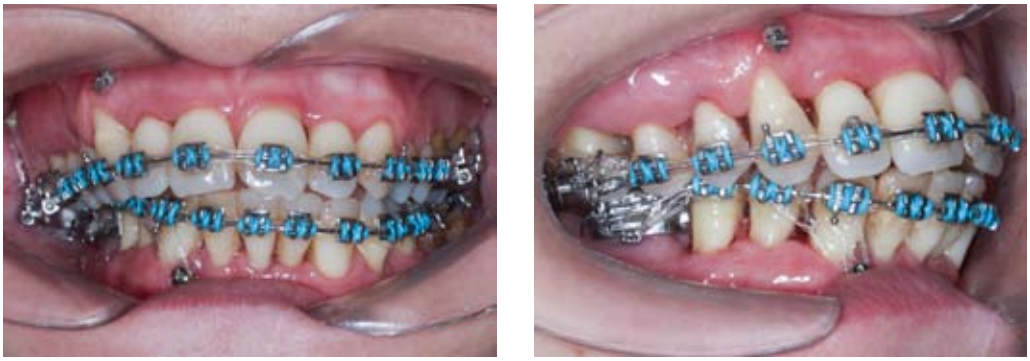

Obr. 27, 28: Pokračující intruze premolárů, posun po 3 měsících.

a tak byla odstraněna bukální nonokluze **(obr. 29–31)**. Okluzní rovina v horní čelisti byla vyrovnána pomocí vestibulárně i palatinálně zavedených mikrošroubů **(obr. 32)**.

Fixní aparát byl sejmut po 29 měsících. Na zuby frontálního segmentu v horní a dolní čelisti v rozsahu zubů 13–23 a 33–43 byly lingválně adaptovány fixní retainery z .018" ocelového vícepramenného drátu Coaxial (OrthoOrganizer, Carlsbad, USA) a zhotoveny retenční fólie. Z fixního aparátu byly ponechány jen kanyla a háček na zubu 17 a dva mikrošrouby, vestibulárně a palatinálně z důvodu stabilizace pozice zubu 17 až do budoucí adaptace korunky na implantát v místě 47 **(obr. 33–37)**. Navíc bylo nutné pokračovat na zubu 17 v intruzi a úpravě bukální nonokluze, která byla palatinálním posunem zubu odstraněna **(obr. 38)**.

Intruze zubů v horní čelisti byla úspěšná v plném rozsahu vyjma zubu 17. Na intraorálním RTG snímku byla rozpoznatelná rozsáhlá resorpce kořene **(obr. 39)**. Z toho důvodu byl intruzní pohyb ukončen a okluzní ploška zubu zabroušena tak, aby nebránila zhotovení protetické práce v protilehlém zubním oblouku **(obr. 38)**.

Výsledek ortodontické terapie: Došlo ke korekci bukální nonokluze intruzí premolárů a molárů v horní a dolní čelisti a úpravou inklinace. Byla provedena intruze horních středních řezáků, která vedla k úpravě linie úsměvu **(obr. 40)**. Ta byla nyní harmonická a marginální gingiva horních řezáků procházela v úsměvu linií horního rtu a incizální hrany horních řezáků v úsměvu procházely linií dolního rtu **(obr. 41–42)**. Na OPG snímku byl patrný úbytek kosti vertikálně jak ve frontálním, tak distálních segmentech, a taktéž výraznější resorpce kořenů na horních řezácích **(obr. 43)**.

Telerentgenologický snímek ukázal ideální postavení řezáků, interincizální úhel, ale i resorpce apexu kořene horních řezáků **(obr. 44).**

Implantologická fáze II.

Po dokončení ortodontické léčby byla zhodnocena úroveň intruze zubu 17. Po domluvě s protetikem ohledně plánované úpravy roviny okluze v horní čelisti vpravo bylo přikročeno k implantaci. Opět byl zvolen implantát Impladent s průměrem 5,1 mm a délce 10 mm (Lasak, Česká republika). Aplikace

Obr. 29–31: Úspěšná korekce bukální nonokluze a pokračující intruze vlevo v horním a dolním oblouku.

Obr. 32: Pokračující korekce supraokluze horních molárů vpravo.

vhojovacího válečku následovala po dvou měsících a pacientka byla odeslána k protetické sanaci.

Protetická fáze

Po sejmutí fixního aparátu a proběhlé oseointegraci implantátů v místě 47, 46 bylo možno přistoupit k protetické rekonstrukci chrupu. Otisk implantátů byl proveden dvoufázově kvůli nedostatku místa pro rekonstrukci korunky v místě zubu 47 a stále probíhající intruzi zubu 17 k mikrošroubu. Nejdříve byl otisknut implantát 46 do jednorázové otiskovací lžíce otevřenou metodou do polyetheru Soft Monophase (3M ESPE, Germany) (16). Následně byla zhotovena celokeramická šroubovaná korunka s vlepenou Ti bází (IPS e.max press, Ivoclar Vivadent, Lichtenštejnsko), uzávěr fixačního šroubu byl překryt teflonem a adhezivně utěsněn kompozitní výplní **(obr. 45)**. Alternativou k získání místa pro protetickou rekonstrukci na implantátu 47 po neúspěšné intruzi zubu 17 byl zábrus okluzní plochy tohoto zubu. Otisk a zhotovení korunky na implantátu v místě 47 bylo provedeno stejným způsobem jako na implantátu v místě 46 **(obr. 46)**.

Parodontologická fáze II.

Po ukončení ortodontické terapie byla v distálních úsecích oblastí 34–35, 44–45 zřejmá malá až nulová hodnota připojené gingivy s pozitivním tahem postranních slizničních řas. Parodontologická terapie byla tak po skončení ortodontické terapie doplněna o výkony mukogingivální chirurgie. V postižených oblastech byly umístěny epiteliální štěpy, které byly odebrány na patře.

Obr. 33–37: Stav po sejmutí kompletního fixního aparátu – vyrovnání okluzní roviny v horní čelisti a úplná korekce bukální nonokluze vyjma zubu 17.

Obr. 38: Korekce vestibulární pozice zubu 17 doplněná zábrusem.

Obr. 39: Resorpce apexu kořene zubu 17 při intruzi.

Obr. 40: Postavení horních řezáků v úsměvu po léčbě.

DISKUZE

Nepravidelné postavení zubů není příčinou parodontitidy, ale může její průběh velmi urychlovat.

V případě léčby pacientů s progresivní parodontitidou je nutná velice těsná spolupráce mezi ortodontistou a parodontologem (17, 18). Tím jak se zvyšuje počet dospělých pacientů v ortodontických praxích, tím více poznatků je publikováno

Obr. 41 – 42: Úsměv pacientky en face a v poloprofilu.

Obr. 44: Telerentgenový snímek po ortodontické terapii.

Obr. 43: Ortopantomogram po léčbě se zavedenými implantáty v místě 46, 47 a mikrošrouby v horní čelisti vpravo.

na toto téma v odborné literatuře (19–23). Základem pochopení vazeb mezi ortodontickou terapií a onemocněním parodontu je princip ortodontického posunu zubů. Tkáňová přestavba v parodontu vyvolaná ortodontickou silou je buněčně vlastně neinfekčním zánětem (tvorba hyalinní tkáně, její resorpce a nekróza, přestavba fibrinových vláken a kosti) (24, 25). Jestliže parodont dentice je postižen infekčním zánětem, pak dochází při působení ortodontické síly k destrukci periodoncia a rozšiřování zánětu. U pacientů s progresivní parodontitidou tak musí dojít před začátkem ortodontické terapie k úplné stabilizaci stavu parodontu (17, 18).

Jestliže je parodontitida stabilizována, je ortodontické působení na zuby možné, nicméně vyžaduje určitá specifika (22). Zásadní komplikací je úbytek kosti vertikálně a tím posun bodu rezistence zubu více k apexu. Je proto nutné použít jinou biomechaniku ortodontického aparátu, tak aby nedošlo k poškození kosti kolem zubu, na který byla aplikována ortodontická síla (25). Druhým problémem je nemožnost použít zuby s vertikální ztrátou kostí jako kotevní jednotky. Proto je v těchto případech nezbytné použít extradentální kotevní jednotku – kotevní mikrošrouby (16).

Bukální nonokluze je typická supraokluzí zubů, které nemají antagonistu. V případě agresivní parodontitidy postupuje supraokluze značně rychleji a dochází, kvůli destrukci závěsného aparátu zubu, k putování zubu z kosti. Korekce supraokluze je možná jen intruzí k mikrošroubům, protože okolní zuby nelze použít jako kotevní jednotku. Intruze zubů není zcela objasněným procesem. Lze tedy mluvit o tzv. čisté intruzi, která není zatížena reciprocními silami na okolní zuby. Existuje několik studií popisujících intruzi zubu na základě experimentů na zvířatech (10, 21, 24, 26). Mnozí autoři popisují kladný vliv na alveolární kost, tedy jakoby zanoření kořene zubu do kosti (10, 12, 13, 22). Nicméně na změny v remodelaci kosti během ortodontického pohybu není dnes jednotný názor. Marek a kol. ve své experimentální prospektivní studii zjistili, že posun zubu do kosti je 41 % z celkového intruzního posunu (14). Většina studií však popisuje změny na tkáních v okolí intrudovaných zubů v horní čelisti (10, 13, 14, 22, 23), ale jen jedna z nich uvádí, k jakým změnám dochází při intruzi v čelisti dolní (26). V každém případě je nutné aplikovat co nejmenší intruzní síly (27). Možnost intruze kořene zubu do kosti, tj. vytvoření new attachmentu na povrchu kořene, zůstává stále diskutovanou otázkou (14). Existuje hypotéza, že jestliže je povrch zubu zbaven zánětu, zubního kamene a parodontálních patogenů, pak může ke vzniku new

Obr. 45: Adaptace korunky na implantát v místě 46.
Obr. 46: Adaptace korunky na implantát v místě 47 po intruzi a zábrusu zubu 17.

attachmentu dojít (12, 13, 22). Nicméně zdá se, že tyto změny jsou výraznější v horní čelisti oproti čelisti dolní.

Další otázkou je vznik výrazných resorpcí apexu kořene na některých zubech po ortodontické terapii (27, 28). U pacientů po proběhlém onemocnění hlubokých struktur závěsného aparátu dochází k redukci alveolární kosti a centrum rezistence se posouvá apikálně. Je proto nutné změnit velikost aplikované ortodontické síly, jinak dochází k výraznému nárůstu momentu síly a tím i k potenciálnímu vzniku resorpcí v apikální části kořene. Geremy zjistil, že v případě úbytku hřebene alveolárního výběžku o 8,0 mm je při intruzi tlak v cervikální části 4,5x větší a při sklonu zubu až 26x větší (29).

ZÁVĚR

Bukální nonokluze u dospělého pacienta je velice závažnou anomálií, a to především u dospělých jedinců. Jestliže se navíc jedná o pacienta s masivním poškozením parodontu v důsledku proběhlé agresivní parodontitidy, pak dochází k zásadní supraokluzi zubů, která může být neřešitelným problémem. Tato situace pak často končí extrakcemi celých skupin zubů a implantacemi.

Autoři prezentují ošetření pacientky s bukální nonokluzí a s diagnózou agresivní parodontitidy, u níž byl zvolen alternativní postup k extrakcím, a to v podobě intruze zubů k mikrošroubům a dentálnímu implantátu. Tento způsob kotvení umožňuje za normálních okolností v čelistech zachovat i zuby, které by z důvodu vertikální ztráty kosti byly určeny k extrakcím. Nicméně celý postup je velmi náročný na čas, biomechaniku ortodontického aparátu a na použití velmi jemných a ještě účinných ortodontických sil. Těsná spolupráce mezi ortodontistou, parodontologem a protetikem a také perfektní dentální hygiena pacienta je nezbytná.

Fotografie jsou publikovány se souhlasem pacientky.

Literatura

1. Lang N, Cullinan M, et al. Consensus report: aggressive periodontitis. Ann Periodontol, 1999, 4(1): 53–53.
2. Grant DA, Stern IB, Listgarten MA. Periodontics. 6th ed. St. Louis, Mo: CV Mosby Company, 1988, 159.
3. Nield-Gehrig JS, Willman D. Foundations of Periodontics for the Dental Hygienist. Philadelphia, Pa: Lippincott, Williams, and Wilkins, 2002, 56, 57, 87.
4. Hodges K. Concepts in Nonsurgical Periodontal Therapy (Rp Dental Assisting Procedures). Independence, Ky: Delmar Learning, 1997, 11, 12, 16.
5. Listgarten MA. Formation of dental plaque and other oral biofilms. In: Newman HN, Wilson M, ed. Dental plaque revisited. Cardiff: Bioline, 1999, 187–210.
6. Komatsuzawa H, Asakawa R, Kawai T, et al. Identification of six major outer membrane proteins from *Actinobacillus actinomycetemcommitans*. Gene, 2002, 288: 195–201.
7. Daniel F, Jeffrey K, Scott K, et al. How we got attached to *Actinobacillus actinomycetemcommitans:* a model for infectious diseases. Periodontol, 2000, 2006, 42: 114–157.
8. Melsen B. Mini–implants: where are we? J Clin Orthod, 2005, 39(9): 539–47.
9. Marek I, Starosta M. Řešení supraokluze molárů intruzí ke kotevním mikrošroubům. LKS, 2010, 20(1): 8–15.
10. Kanzaki R, Daimaruya T, Takahashi I, et al. Remodelling of alveolar bone crest after molar intrusion with skeletal anchorage system in dogs. Amer J Orthodont Dentofacial Orthop, 2007, 132(3): 199–207.
11. Murakami T, Yokota S, Takahama Y. Periodontal changes after experimentally induced intrusion of the upper incisors in Macaca fuscata monkeys. Amer J Orthodont Dentofacial Orthop, 1989, 95(2): 115–126.
12. Melsen, B, Agerbaek N, Eriksen J, Terp S. New attachment through periodontal treatment and orthodontic intrusion. Amer J Orthodont Dentofacial Orthop, 1988, 94(2): 104–116.
13. Cardaropoli D, Re S, Corrente G, Abundo R. Intrusion of migrated incisors with infrabony defects in adulperiodontal patients. Amer J Orthodont Dentofacial Orthop, 2001, 120(6): 671–675.
14. Marek I, Kučera J, Kamínek M. Remodelace alveolární kosti během ortodontické intruze s použitím malých a velkých sil: experimentální studie. Ortodoncie, 2013, 22(4): 211–223.
15. Starosta M, Marek I, Voborná I. Ortodonticko-implantologické ošetření chrupu s pokročilou parodontitidou, LKS, 2016, 26(12): 264–273.
16. Chee W, Jivraj S. Impression techniques for implant dentistry. B Dent J, 2006, 201(7): 429–432.
17. Gyawali R, Bhattarai B. Orthodontic Management in Aggressive Periodontitis. Int Sch Res Notices, 2017, 16(2): 8098154.
18. Khorsand A, Paknejad M, Yaghobee S, et al. Periodontal parameters following orthodontic treatment in patients with aggressive periodontitis: A before-after clinical study. Dent Res J, 2013, 10(6): 744–751.
19. Levin L, Einy S, Zigdon H, et al. Guidelines for periodontal care and follow-up during orthodontic treatment in adolescents and young adults. J. Appl Oral Sci, 2012, 20(4): 399–403.
20. Artun J, Urbye KS. The effect of orthodontic treatment on periodontal bone support in patients with advanced loss of marginal periodontium. Am J Orthod Dentofacial Orthop, 1988, 93(2): 143–48.
21. Gorbunkova A, Pagni G, Brizhak A, Farronato G, Rasperini G. Impact of Orthodontic Treatment on Periodontal Tissues: A Narrative Review of Multidisciplinary Literature. Int J Dent, 2016, 19(1): 1–9.
22. Corrente G, Abundo R, Re S, Cardaropoli D, Cardaropoli G. Orthodontic movement into infrabony defects in patients with advanced periodontal disease: A clinical and radiological study. J Periodontol, 2003, 74(8): 1104–1109.
23. Stefania R, Corrente G, Abundo R, Cardaropoli D. Orthodontic Treatment in Periodontally Compromised Patients: 12-Year Report. Int J Periodontics Restorative Dent, 2000, 20(2): 30–39.
24. Melsen B. Tissue reaction following application of extrusive and intrusive forces to teeth in adult monkeys. Amer J Orthodont, 1986, 89(6): 469–475.
25. Reitan K, Rygh P. Biomechanical principles and reactions. In: Graber TM, Vanarsdall Jr. L. Orthodontics Current Principles and Techniques. 2nd ed. St. Louis: Mosby – Year Book, 1994, 96–192.
26. Daimaruya T, Nagasaka H, Umemori M, Sugawara J, Mitani H. The influences of molar intrusion on the inferior alveolar neurovascular bundle and root using the skeletal anchorage system in dogs. Angle Orthodont, 2001, 71(1): 60–70.
27. Reitan K. Initial tissue behavior during apical root resorption. Angle Orthodont, 1974, 44: 68–82.
28. Marek I, Kučera J. Resorpce apexu kořene při ortodontické terapii – systematický přehled. LKS, 2014, 24(11): 226–234.
29. Geremy A. Initial stress produced in the periodontal membrane by orthodontic loads in the presence of varying loss of alveolar bone: a three-dimensional finite element analysis. Eur J Orthod, 2002, 24(1): 21–33.

PLANMECA EMERALD™

Menší, rychlejší, lehčí

Rozšířili jsme svou nabídku CAD/CAM řešení o nový, lehký intraorální skener Scanner Planmeca Emerald™. Je malý, lehký, velmi rychlý a zároveň velice přesný. Je to skvělá volba pro plynulé a efektivní stomatologické ošetření.

Kompaktní a velmi lehký intraorální skener **Planmeca Emerald™** usnadňuje zubním lékařům intraorální snímkování. Pro pacienty je jeho použití díky jeho malým rozměrům a hladkému provedení beze spojů velmi pohodlné. „Tento revoluční přístroj velmi usnadňuje průběh stomatologického ošetření. Přesnost otisků plně vyhovuje nejnáročnějším požadavkům, součástí je i plně integrované snímkování v barvě," říká Jukka Kanerva, viceprezident Divize zubních jednotek a CAD/CAM technologií společnosti Planmeca.

Velmi lehké a uživatelsky příjemné provedení skeneru zajišťuje optimální ergonomii práce. Zrcadlo v koncovce skeneru je opatřeno aktivním systémem proti zamlžování, takže zobrazení je vždy jasné. Ochrana před infekcí je u tohoto skeneru dokonalá, koncovku je možno dezinfikovat v autoklávu a provedení těla přístroje je beze spojů.

Tento přístroj představuje jednoduché řešení typu plug-and-play, které je možno sdílet mezi více pracovišti.

Lze jej snadno integrovat do jakékoliv digitální zubní soupravy Planmeca a ovládat jej pomocí nožního ovladače soupravy, ruce jsou tak stále volné pro pohodlné skenování a ošetřování pacienta. Kabel skeneru Planmeca Emerald je vybaven konektorem USB 3.0, takže přenos dat je maximálně rychlý. Skener je kompatibilní se softwarovými řešeními Planmeca Romexis® a Planmeca PlanCAD® Easy, která umožňují permanentní přístup ke skenovaným datům v reálném čase.

„Malé rozměry, nízká váha, mimořádná rychlost a vynikající přesnost, to vše v přirozených barvách. Jsem si jist, že s těmito vlastnostmi se skener Planmeca Emerald stane jedním z nejužitečnějších nástrojů v oblasti intraorálního snímkování," dodává Jukka Kanerva.

Dodávky skeneru Planmeca Emerald očekáváme ve třetím čtvrtletí roku 2017.

PLANMECA CREO™ – 3D TISK TAK, JAK MÁ BÝT

Planmeca Creo™ je naše nová přesná 3D tiskárna se širokými možnostmi použití. Představuje perfektní nástroj pro zubní laboratoře a velká stomatologická pracoviště, která chtějí rozšířit kapacitu výroby zubních náhrad a zvýšit svoji efektivitu.

Planmeca Creo™ je univerzální 3D tiskárna pro výrobu dentálních modelů a chirurgických šablon s mimořádnou přesností a efektivitou. Zanedlouho bude také podporovat tisk dalších specifických objektů pro stomatologické aplikace, kde je vyžadován důraz na drobné detaily, jako jsou například zubní dlahy.

„Budoucnost je v 3D tisku, protože umožňuje laboratořím a stomatologickým pracovištím zvýšit svoji kapacitu a efektivitu," říká **Jukka Kanerva,** viceprezident Divize zubních souprav a CAD/CAM technologií společnosti Planmeca.

Planmeca Creo využívá technologii DPL (digital light processing), to znamená, že k polymeraci používá světlo, jehož zdrojem je digitální projektor. Hlavní výhodou je to, že doba potřebná pro tisk není ovlivňována počtem tištěných modelů. Projektor provede polymeraci v celé tiskové oblasti (130 x 81,5 mm) se stejným vynaložením energie.

Planmeca Creo tvoří objekty z pryskyřice tvrzené UV zářením. Materiál používaný pro tisk chirurgických šablon spadá to Kategorie 1 materiálů pro použití ve zdravotnictví a je schválen pro kontakt s měkkými tkáněmi, kostmi nebo krví po dobu až 30 dní.

Tiskárna využívá svůj vlastní software, který je součástí dodávky. V současné době probíhá jeho integrace do softwarové platformy **Planmeca Romexis®**. Plánujeme i propojení s modulem **Planmeca Romexis® Clinic management**, což velkým pracovištím umožní vzdáleně monitorovat průběh 3D tisku a zjišťovat předpokládaný čas dokončení.

PLANMECA OY
www.planmeca.com

Nový Sensodyne Rapid

PŮSOBÍ RYCHLE

aby chránil ve chvílích, jako je tato

Pomozte svým pacientům ***RYCHLE ZVLÁDNOUT BOLEST ZPŮSOBENOU CITLIVOSTÍ ZUBŮ***

Nový Sensodyne Rapid s unikátním složením, navržený pro rychlou úlevu od bolesti citlivých zubů a podporu rychlé a odolné okluze dentinových tubulů.[1] Poskytuje klinicky ověřenou úlevu během pouhých **60 sekund** po čištění citlivých oblastí zubů[2,3] a dlouhodobou ochranu* před citlivostí a jejím dopadem na každodenní život.[4,5]

*při čištění dvakrát denně.

Reference: 1. Accepted for presentation at IADR 2017, Abstract no: 2631820. **2.** GSK Data on File 207211. January 2017. **3.** Accepted for presentation at IADR 2017, Abstract no: 2635085 **4.** Parkinson CR *et al*. Am J Dent. 2015 Aug;28(4):190–196. **5.** Baker S *et al*. Longitudinal validation of the Dentine Hypersensitivity Experience Questionnaire (DHEQ). Poster presented at: IADR/AADR/CADR General Session & Exhibition; 2013 March 20–23, Seattle, Washington.

Zubní pasty **Sensodyne Rapid** jsou zdravotnické prostředky. **V případě otázek kontaktujte prosím**: GlaxoSmithKline Consumer Healthcare Czech Republic s.r.o., Hvězdova 1734/2c, 140 00 Praha 4, mail: cz.info@gsk.com, tel: +420 222 001 111. **Případné nežádoucí účinky prosím hlaste na**: ch.safety@gsk.com.

Ochranné známky jsou vlastněné nebo licencované skupinou společností GSK. ©2017 skupina společností GSK nebo poskytovatel příslušné licence.

Datum přípravy: květen 2017.

CHCSK/CHSENO/0028/17

DIO IMPLANT

zastoupení pro ČR a SR

k trend s.r.o.
www.ktrend.cz, info@ktrend.cz
mobil: +420 773 678 878

CACAN CZ | D-TEC LIGHTING SYSTEMS

Clair LED basic
53 627.- s DPH

www.cacan.cz, 602 102 093

TIONE Implant

Prvotřídní kvalita
Překvapivá cena
Doživotní záruka

Ti-DENTAL s.r.o.
www.ti-dental.eu
info@ti-dental.eu
Tel.:604 134 132

Násadec bez přehřívání

Bien-Air Evo.15 1:5 L

Dokonalejší chlazení patentovaným systémem CoolTouch+ (keramické tlačítko). Nehrozí kontakt mezi přehřátým nástrojem a pacientem. Podstatně zlepšené vyjímání vrtáčku nebo brousku z kleštiny. Síla potřebná ke zmáčknutí je o 30 % menší oproti ostatním násadcům. Nárazuvzdorná hlavička o průměru 9,4 mm.

záruka na násadce: **2 roky**

Ke každému násadci Evo.15 1:5L / 1:1L sada Lubrifluid + Spraynet v hodnotě 2 232 Kč!

Bien-Air Dental

Oficiální zástupce Bien-Air v ČR.

Vyzkoušejte nový násadec na týden zdarma!

Recenze

„S kolénkem Bien-Air Evo.15 jsem velice spokojená. Po dobu používání jsem neměla vůbec žádný problém i přes to, že toto kolénko velmi zatěžuji. Navíc perfektně sedne do ruky, nepřehřívá se a výborně chladí.“
MDDr. Zdeňka Kamenská

DERMKO

DERMKO, s.r.o. / Petr Jetmar / +420 777 692 014 / info@dermko.cz / dermko.cz

OŠETŘENÍ KOŘENOVÝCH KANÁLKŮ V JEDNÉ, NEBO NAOPAK VE VÍCE NÁVŠTĚVÁCH?

V celém odvětví endodoncie není mnoho kontroverznějších témat než otázka, zda je vhodnější provést endodontické ošetření zubů s periapikálním nálezem v jedné, nebo ve více návštěvách. Každý postup má své skálopevné zastánce. V několika posledních dekádách bylo vynaloženo nemalé úsilí ke zjištění odpovědi na tuto ožehavou otázku.

V prosinci minulého roku byl publikován rozsáhlý přehledový článek kolektivem autorů pod vedením prof. Maddaleny Manfredi z Parmy v prestižním časopise *The Cochrane Database of Systematic Reviews* (1). Tento časopis se specializuje na vysoce kvalitní systematická přehledová sdělení ze všech odvětví lékařství a v pravidelných intervalech se obnovují, aby informace a závěry v nich obsažené odpovídaly úrovni současného poznání. Tyto články jsou považovány za jeden z nejvalidnějších důkazů v rámci *Evidence Based Medicine*. Tento přehledový článek navazuje na 10 let starou studii (2), která byla ve zkrácené formě publikována i v *Journal of Endodontics* (3), téměř totožného autorského kolektivu, s cílem zhodnotit stav současného poznání ohledně jedno- či vícedobého endodontického ošetření.

V rámci přehledového sdělení autoři zhodnotili 25 původních vědeckých prací (oproti 12 původním pracím v roce 2007), které vyhovovaly přísným podmínkám výběru, v rámci nichž bylo ošetřeno 3780 pacientů. Je nutné zmínit, že jen u malé části těchto prací bylo nízké riziko *bias*. To samozřejmě oslabuje sílu závěrečného hodnocení, které uvádí, že není rozdílu mezi jedno- a vícedobým endodontickým ošetřením co se úspěšnosti týče. Nicméně pacienti ošetření v rámci jednodobého endodontického výkonu častěji udávali zvýšenou pooperační bolestivost (nízká kvalita důkazu) a zvýšenou medikaci analgetik (střední kvalita důkazu), což je závěr podobný jako v přehledovém sdělení před 10 lety. Největší změna nastala u pooperační citlivosti, protože ve starší verzi této studie nebyl signifikantní rozdíl mezi jedno- a vícedobým endodontickým ošetření.

Téměř ve stejné době vyšlo i přehledové sdělení uznávaného brazilského autora Gustava De-Deuse v *International Endodontic Journal* (4), které se zabývá kvalitou důkazů podle přístupu zaměřeného na pacienta (angl. patient-centered approach). Z celkového počtu 246 původních vědeckých prací pouze 11 z nich splňovalo podmínky pro středně kvalitní důkaz a ani jedna z nich nesplňovala podmínky pro vysoce kvalitní důkaz. I přesto současné důkazy dosahují nezbytných vědeckých standardů, aby bylo možné na jejich základě vyslovit doporučení pro klinickou praxi. Z tohoto hlediska není rozdílu mezi jedno- a vícedobým endodontickým ošetřením, co se klinických výsledků týče.

Oba články je vhodné zmínit v kontextu dvou starších přehledových článků, které se zabývaly stejným tématem. Prvním z nich je článek australských autorů pod vedením doktora Chankhrita Sathorna publikovaný v *International Endodontic Journal* v roce 2008 (5). Autoři se zaměřili na přítomnost pooperační citlivosti a akutního vzplanutí po jedno- či vícedobém endodontickém ošetření. Z analyzovaných 16 článků nebylo sice možné provést meta-analýzu pro velkou heterogenitu studií (klinickou, metodologickou nebo statistickou), ale zároveň nenašli důkaz o tom, že by existoval rozdíl mezi jedno- a vícedobým endodontickým ošetřením co se pooperační citlivost a četnosti akutního vzplanutí týče. Druhý článek, který je vhodné zmínit, byl publikován čínskými autory ze sečuánské univerzity v *Journal of Endodontics* v roce 2011 a zabýval se úspěšností hojení a citlivostí po zaplnění kořenových kanálků v rámci jedno- a vícedobého endodontického ošetření (6). Po analýze 10 původních vědeckých publikací došli k závěru, že není rozdíl mezi úspěšností jedno- a vícedobého endodontického ošetření. Po zaplnění kořenových kanálků byla citlivost dokonce signifikantně nižší po třech dnech od zaplnění u jednodobého endodontického ošetření. Při kontrole po delším časovém úseku již nebyly rozdíly signifikantní.

Z hlediska praktického zubního lékaře tedy není výrazný rozdíl mezi jedno- a vícedobým endodontickým ošetřením při dodržení základních podmínek úspěšného endodontického ošetření, jako je izolace pracovního pole, adekvátní rozšíření kořenových kanálku a účinná dezinfekce systému kořenových kanálků.

1. Manfredi M, Figini L, Gagliani M, Lodi G. Single versus multiple visits for endodontic treatment of permanent teeth. The Cochrane database of systematic reviews, 2016, 12: CD005296.

2. Figini L, Lodi G, Gorni F, Gagliani M. Single versus multiple visits for endodontic treatment of permanent teeth. The Cochrane database of systematic reviews, 2007, 4: CD005296.

3. Figini L, Lodi G, Gorni F, Gagliani M. Single versus multiple visits for endodontic treatment of permanent teeth: a Cochrane systematic review. Journal of endodontics, 2008, 34(9): 1041–1047.

4. De-Deus G, Canabarro A. Strength of recommendation for single-visit root canal treatment: grading the body of the evidence using a patient-centered approach. International endodontic journal, 2017, 50(3): 251–259.

5. Sathorn C, Parashos P, Messer H. The prevalence of postoperative pain and flare-up in single- and multiple-visit endodontic treatment: a systematic review. International endodontic journal, 2008, 41(2): 91–99.

6. Su Y, Wang C, Ye L. Healing rate and post-obturation pain of single- versus multiple-visit endodontic treatment for infected root canals: a systematic review. Journal of endodontics, 2011, 37(2): 125–132.

MDDr. Radovan Žižka, Ph.D.
Klinika zubního lékařství, Univerzita Palackého v Olomouci
MDDr. MUDr. Jiří Šedý, Ph.D., MBA, FADI, FICD
Privátní stomatologická praxe, Praha
Ústav normální anatomie, Univerzita Palackého v Olomouci

reklamní prezentace

CO SE MOHOU ZUBNÍ TECHNICI NAUČIT OD ZUBNÍCH LÉKAŘŮ?

Jako zubní technik každý den úzce spolupracujete se zubními lékaři. Tento vztah není vždy ideální. Pouze partnerství založené na rovnosti může vést k dobrým výsledkům. Můžete se jako zubní technik něco naučit od vašeho zubního lékaře – a stát se tak ještě lepším? V tomto článku se dočtete o návrzích, které pro vás má zubní technik Vincent Fehmer (Ženeva, Švýcarsko).

ROZDÍLY VE ŠKOLENÍ

Vincent Fehmer: Především se mohou zubní technici naučit od zubních lékařů průběžnému vzdělávání se. Zubní lékaři mají oproti zubním technikům výhodu: musí se trvale účastnit dalšího vzdělávání a udržovat si aktuální přehled. Jsou k tomu vázáni zákonem. Jako důkaz musí předkládat získané certifikáty.

Se zubními techniky je to jiné: není to povinné. To je důvod, proč jsou mezi zubními techniky obrovské rozdíly. Někteří z nich jsou iniciativní a sami se účastní školicích kurzů a mají na ně finanční zdroje, zatímco mnoho našich kolegů se bohužel velmi neochotně účastní široké nabídky dostupného dalšího vzdělávání. V tomto případě je poměrně jasné, že finanční tlak je mnohem větší a nároky na každodenní práci v laboratoři, především pro zubního technika zaměstnance, jsou velmi vysoké. Něco by se mohlo – a mělo – rychle změnit.

Vincent Fehmer, *zubní technik s titulem Master, pracuje na univerzitě v Ženevě. Provozuje také soukromou zubní laboratoř v Lausanne (Švýcarsko). Úspěšně vystudoval obor zubní technik v letech 1998–2002 ve Stuttgartu (Německo). Mimo jiné pracoval také v zubních laboratořích ve Velké Británii a v USA.*

CÍL: KONTAKTUJTE PARTNERA ZE STEJNÝCH PODMÍNEK

Důvod lze snadno vysvětlit: Čím větší digitalizace, tím důležitější je pro zubního technika udržet si spolehlivý vztah se zubním lékařem. Nestačí jen procházet odborné články – je důležité vyměňovat si nápady s kolegy a vědět, co čtou zubní lékaři. To je jediný způsob, jak mohou zubní technici pochopit způsob práce zubních lékařů a na co se zaměřují.

Uvedu jeden příklad. Otázky týkající se jedné konkrétní náhrady: Jaký systém použijeme? Proč? Jaké výhody to má a jaká jsou rizika? To je typ otázek, který by měl být zubní technik schopen zodpovědět, chce-li být rovným a uznávaným partnerem zubního lékaře a nikoli jen poskytovatelem služby.

JASNÁ VÝHODA V PŘÍPADĚ MATERIÁLŮ

Fakt je toto: jsou oblasti, v nichž máme my zubní technici velké výhody, například co se týče našich znalostí materiálů. To je oblast, v níž jsme schopni zubním lékařům poradit a prokázat tak své odborné znalosti.

Ivoclar Vivadent AG

Vincent Fehmer, MDT, vystoupí na sympoziu *Competence in Esthetics*, které se bude konat ve Vídni 11. listopadu 2017.

Celkem 11 lektorů z 10 zemí bude prezentovat nejnovější trendy ve stomatologii.

Další informace a registrace na http://cie.dental.

Starají se pacienti o dásně a zuby dostatečně?

Desinfekční mikroorganismus Pythium oligandrum

Vyzkoušejte si přípravky s Chytrou houbou pro ústní hygienu.
Pro stomatology a dentální hygienistky přípravky k vyzkoušení zdarma.
Vaše zkušenosti budou přínosem.
Napište si o zaslání přípravků na pythium@pythium.cz
telefon: 608 157 744, 728 814 202
informace www.chytrahouba.cz
Výrobce: Bio Agens Research and Development – BARD, s.r.o.

B▪A▪R▪D▪

Chytrá houba PYTHIE Bio Plus
Výplachová ústní voda obsahující unikátní složení mikroflóry, která příznivě působí v ústní dutině při sklonu k zánětům dásní. Je vhodným doplňkem při péči o chrup a dásně, osvěžuje dech.

PROSPORT školicí středisko
VZDĚLÁVÁNÍ VE ZDRAVOTNICTVÍ S TRADICÍ JIŽ 27 LET

Akreditovaný kvalifikační kurz
ZUBNÍ INSTRUMENTÁŘKA
Cena kurzu: 13 900 Kč
Termín: 16. 1. 2018 – 5. 9. 2018
Po absolvování osvědčení vydané se souhlasem MZ ČR.
Pořádá NZZ Ing. Mário Urban – PROSPORT
Hrušovská 11, 702 00 Ostrava
Tel.: 596 612 214
www.skola-prosport.cz

Velmi starý nástroj na dosazování korunek (tzv. dosazovač) zhotovený z jedné z prvních plastických hmot, která má pozoruhodný „perleťový“ efekt. Žádné stopy stárnutí, tak typické pro jiné plastické hmoty z tohoto období (vyroben v 70. letech 19. stol.).

Pár nástrojů vyrobený snad z kosti hospodářských zvířat už ve větších sériích. Délka a vyfrézované úseky v prostředku jsou totožné, jenom na špici jsou patrné malé rozdíly, které poukazují na ruční práci. V jedné drážce, na dolním nástroji lépe viditelné, je vyražen výrobce C. A. Lorenz z Lipska. Nástroje sloužily k přitlačování odstávajících okrajů kovových obroučkových korunek (vyroben v 30. letech 20. stol.).

historie

NÁSTROJE NA DOSAZOVÁNÍ KORUNEK

Tyto nástroje dodnes nalezneme v zubních praxích. Jejich dějiny by mohly sahat do 40. let 19. stol., protože tehdy se nasazovaly první korunky – ovšem obdobné nástroje nejsou z této doby doloženy. Zřejmě se tehdy uplatnily jiné vhodné nespecifikované nástroje, které „byly právě po ruce“.

Nástroje představené v tomto článku vznikly po r. 1870 a patří k nejstarším. Ve velkoobchodních katalozích se objevují od r. 1890. Problematika je například zmíněna v knize zubního lékaře z Baden Badenu dr. Michaela Morgensterna z r. 1895 s názvem Die Grundzüge der Kronen- und Brückenarbeiten – Eine praktische Anleitung für Studierende und Zahnärzte, tedy Základy korunek a můstků – příručka pro studující a zubní lékaře. Autor v ní popisuje nutnost vyvinout potřebný tlak během tuhnutí cementu pomocí prstu nebo nějakého vhodného nástroje. Uvádí, že z řady početných nástrojů jsou některé opatřeny silnou rukojetí, aby ruka tlačila korunku do správné polohy. Další nástroje se podobaly kladívku na tepané výplně, a tak bylo poklepáním možné umístit korunku na správné místo. (Pro nasazení čepových korunek existovaly zvlášť přizpůsobené nástroje, jež ve sbírce nemáme, proto je ani blíže neuvádíme.)

Použití kladívka na tepané výplně znázorňuje setkání starověku s moderní dobou. Takové exponáty nezřídka patří mezi ty nejzajímavější, protože dobře dokumentují a vymezují jednotlivá časová období, v nichž byly používány.

Přesto, že musíme počítat s časem tuhnutí cementu v řádu až čtyřiadvaceti hodin, právě první minuty v našich zubních ordinacích jsou rozhodující. Vhodné nástroje tedy mají své opodstatnění. Následující skousnutí pacientem přes malý tampón bohužel může vést k drobným odchylkám od optimálního výsledku, jež se mohou projevit dokonce i narušenou artikulací – a nezbývá pak než hotovou práci revidovat. To se ale už dostáváme na práh vědecké diskuse, a tak pojďme raději ke galerii fotografií s několika konkrétními exponáty.

Připravili Hans-Rainer Fischer, Andreas Haesler a Ladislav Šolc

Poděkování: Redakce LKS děkuje za spolupráci a svolení pořídit fotografie ve sbírkách ředitelí Muzea historie zubního lékařství v Zschadrassi p. Andreasi Haeslerovi a děkuje dr. Hansi-Raineru Fischerovi za odbornou pomoc při přípravě seriálu.



Krásný příruční dosazovač korunek, zatím neurčeno, zda z pryskyřice, nebo plastické hmoty (materiál připomíná tmavě průsvitný jantar, proto není vyloučena domněnka, že jde o pryskyřici), která je v oblasti rukojeti velice stabilní. Pracovní konec je ze slonoviny upevněné k rukojeti měděnými čepy. Nástroj vykazuje trhlinky a prasklinky, dnes je už nepoužitelný (vyroben mezi roky 1880 a 1900).

Dosazovač korunek se soustruženou a vyleštěnou rukojetí z ebenového dřeva, pečlivě vypracované pracovní plochy jsou ze slonoviny a připevněné měděnými čepy. Nástroj vykazuje stopy použití a nad plochou k dosazování korunek jsou patrné otisky zubů v protilehlé čelisti – pacient tedy zjevně „pomáhal“ přitlačování... (vyroben kolem r. 1890).

Celodřevěný oboustranný nástroj, soustružený a na koncích ručně vyřezávaný. Oba pracovní konce různým způsobem vyvíjely tlak na korunku (vyroben mezi roky 1900 a 1920).

Velice stabilní kovový nástroj s ebenovou rukojetí a kaučukovou (pryžovou) vložkou. Lze jím vyvíjet velký tlak (výrobce neznámý, konec 19. stol.).

Raritní dosazovač se čtyřmi vložkami. Zhotoven z ebenového dřeva, poniklovaného železa a kaučuku, zařazen už i v nabídkových katalozích (90. léta 19. stol., výrobce neznámý).

BioniQ®

2,9 mm

Na základě dvaceti let zkušeností s používáním úzkých implantátů v klinické praxi rozšiřuje LASAK nabídku implantologického systému BioniQ® o implantáty s průměrem 2,9 mm. Implantáty BioniQ® S2.9 nabízejí optimální řešení v situacích, ve kterých je léčba konvenčními implantáty problematická nebo nemožná, nejčastěji ve frontálním úseku s omezenou nabídkou kosti nebo malou mezerou mezi zuby či implantáty. Implantáty jsou vyráběny z vysokopevnostního čistého titanu a opatřeny hydrofilním, nanostrukturovaným BIO povrchem.

Pro úzké implantáty o průměru 2,9 mm byla speciálně vyvinuta žlutá protetická platforma QN (Q-Lock® Narrow) obsahující všechny obvyklé protetické komponenty pro cementované, šroubované i hybridní náhrady, včetně individuálních řešení – pilířů Cast-On a frézovaných konstrukcí a abutmentů BioCam®. Přidáním úzkých implantátů S2.9 vzniká ucelený komplexní implantologický systém pro ošetření všech situací.

LASAK

LASAK s.r.o. • Českobrodská 1047/46 • 190 01 Praha 9 – Hloubětín
tel.: +420 224 315 663 • fax: +420 224 319 716 • e-mail: info@lasak.cz • **www.lasak.cz**

„Příště řekněte sestřičce, že kartu už u nás máte!“

blahopřejeme

Upřímné blahopřání ČSK patří jubilantům z řad funkcionářů a spolupracovníků Komory:

- **Prof. MUDr. Jana Dušková, DrSc., MBA,** slaví v říjnu významné životní jubileum.
Od ukončení studia se věnuje stomatologii na 1. LF UK a VFN v Praze. Zastává funkci proděkanky 1. LF UK pro přijímací řízení a je členkou vědecké rady této fakulty. Je předsedkyní vědecké rady ČSK. Od r. 2006 předsedá redakční radě časopisu Česká stomatologie a Praktické zubní lékařství.
- **Doc. MUDr. Otakar Brázda, CSc.,** slaví v říjnu 85. narozeniny.
Od r. 1959 střídavě působil na obou stomatologických klinikách LF UK a VFN Praha a členem pedagogického kolektivu zůstává i v současnosti. Jeho koníčkem je historie a od prvních ročníků časopisu LKS zde publikoval a nadále pro LKS připravuje články věnované zejména významným osobnostem českého zubního lékařství.
- **MUDr. Karel Svoboda** slaví v říjnu 60. narozeniny.
Dlouhá léta pracuje v představenstvu OSK Most a tuto oblast také od r. 2005 zastupuje jako člen sněmu ČSK.

OSK Brno přeje hodně zdraví a životního elánu svým členkám a členům, kteří v říjnu slaví významné životní jubileum:

- **MUDr. Helena Kozinová**
- **MUDr. Jaroslava Adámková**
- **MUDr. René Caha**

- **MUDr. Jarmila Štiglerová** slaví v říjnu 65. narozeniny.
Kolegové z OSK Ústí nad Labem přejí jubilantce do dalších let hlavně zdraví, štěstí a pohodu.

vzpomínáme

- **MUDr. Tomáš Dvořák** zemřel náhle dne 2. 9. 2017 ve věku 64 let.
Představenstvo OSK Praha 8 se s úctou loučí s kolegou a skvělým kamarádem, jenž celý svůj profesní život spojil s Prahou 8.

- **MUDr. Jaroslav Jašek** zemřel dne 7. 9. 2017 ve věku 68 let.
Byl členem OSK Vyškov.
S úctou vzpomínají kolegové a spolupracovníci.

ORTODONTICKÉ ODDĚLENÍ STOMATOLOGICKÉ KLINIKY DĚTÍ A DOSPĚLÝCH 2. LF UK A FN MOTOL VYHLAŠUJE VÝBĚROVÉ ŘÍZENÍ

na školicí místo na ortodontickém oddělení pro přípravu ke specializaci v oboru Ortodoncie – Čelistní ortopedie
Předpokládaný termín nástupu 1. 5. 2018.
Písemné žádosti a strukturovaný životopis včetně dokladů o dosaženém vzdělání a průběhu dosavadní praxe zasílejte poštou nebo e-mailem **do 31. 10. 2017** na adresu:
Sekretariát Stomatologické kliniky dětí a dospělých, 2. LF UK a FN Motol, V Úvalu 84, 150 06 Praha 5, e-mail: veronika.strilkova@fnmotol.cz

JAK SE PŘIHLÁSIT DO ČSK

Připomínáme, že každý lékař, který vykonává na území ČR povolání zubního lékaře, musí být členem České stomatologické komory (poznámka: s výjimkou hostujících osob).
Podrobný návod, jak se přihlásit do ČSK, najdete na **www.dent.cz** (O nás/Staňte se členem).

Město Rychvald

nabízí k pronájmu nebytový prostor k poskytování stomatologických služeb v části budovy č. p. 1537 na ul. Mírové v Rychvaldu o celkové výměře 87,40 m², sestávající z ordinace, čekárny, podílu z ostatních místností a sociálního zařízení (bývalá ordinace MUDr. Věry Půdové).

Tel.: +420 596 543 053
E-mail: podatelna@rychvald.cz
www.rychvald.cz

Obec Ostravice hledá zubního lékaře

Ordinace o celkové ploše 77 m², v budově obecního úřadu v centru obce. Stávající zařízení ordinace možno odkoupit.

Informace na www.obec-ostravice.cz
Tel. 558 412 541

TRH ORDINACÍ
Commercial Solutions s.r.o.

Výsledky výzkumu aplikujeme v praxi:

- jako **JEDINÍ V ČR OCEŇUJEME LÉKAŘSKÉ PRAXE** v souladu s Mezinárodními oceňovacími standardy a exkluzivně nabízíme převzetí / prodej praxe systémem **job-sharing**
- zajištění **FINANCOVÁNÍ** a daňové optimalizace na základě našeho ocenění
- **KOMPLETNÍ PRÁVNÍ SLUŽBY** zajištění kompletních právnách služeb při převzetí/prodeji praxe

SLEDUJTE **www.trhordinaci.cz**

KONTAKTUJTE Commercial Solutions s.r.o., Žitavského 496, Praha – Zbraslav, gsm: +420 724 586 766, e-mail: krabec@trhordinaci.cz

reportáž

PRAŽSKÉ DENTÁLNÍ DNY OSLAVILY SVÉ DVACÁTÉ NAROZENINY

Jubilejní 20. ročník mezinárodního kongresu Pražské dentální dny (PDD) se konal ve dnech 21.–22. září 2017 v Obecním domě a byl spojen s řadou slavnostních okamžiků. Největší komorová odborná událost byla zahájena v den, kdy začalo nové funkční období 2017–2021. V pátek 22. září byla tato skutečnost završena Slavnostním zasedáním sněmu ČSK v Karolinu, které představovalo nejen poděkování kolegům, kteří pracovali v centrálních a oblastních orgánech Komory uplynulé čtyři roky, ale bylo i symbolickým předáním žezla nově zvoleným komorovým představitelům a členům vcholných orgánů.

*K tématu „Stomatologie vyššího věku“ připravil velmi zajímavou přednášku **doc. MUDr. Radovan Slezák, CSc.,** z královéhradecké kliniky. Týkala se nemocí ústní sliznice ve stárnoucí populaci a mimo jiné ukázala, někdy až překvapivě, kolik nezodpovězených otázek v medicíně zůstává. Jak vlastně popsat proces stárnutí a kdo je senior, starý člověk apod.? Existuje vždy přímá souvislost mezi věkem a výskytem konkrétních onemocnění? Mění se projevy onemocnění ústní sliznice specificky s přibývajícím věkem?*

*Výzvou bylo i téma „Konec amalgámu v Čechách?“. Opět řada otázek, na něž neexistuje vždy jednoduchá a jednoznačná odpověď. Každopádně podle nedávného nařízení Evropské unie o rtuti se zákaz používání zubního amalgámu neodvratně blíží. O možnostech jeho náhrady, konkrétně termopolymerací GIC, hovořil **MUDr. Zbyněk Mach** z příbramské privátní praxe. Problematikou alternativního materiálu pro výplně hrazené z veřejného zdravotního pojištění se zabývá také jako člen pracovní skupiny, kterou jmenovalo představenstvo ČSK.*

***Dr. Pier Carlo Frabonni** z Itálie (snímek vlevo) se věnoval protetickému řešení pro implantáty a zdůraznil, že základem pro dosažení požadovaných funkčních a estetických výsledků je vytvoření správného plánu ošetření. Dalším ze zahraničních lektorů byl **dr. Stefan Vandeweghe** z Belgie (snímek uprostřed), který v pátek kromě své přednášky také vedl praktický workshop věnovaný aspektům protetických prací nesených zubními implantáty. Žhavé téma o převodech praxí, které společně zpracovali ekonom **Ing. Jiří Šusta** a právník **Mgr. Jiří Slavík** (snímek vpravo), podle očekávání v pátek zcela zaplnilo Grégrův sál a bylo zakončeno inspirativní diskuzí.*

Pražské dentální dny byly zahájeny ve čtvrtek ráno ve Smetanově síni. Účastníky a hosty postupně přivítali prezident ČSK ***doc. MUDr. Roman Šmucler, CSc.,*** *prezident PDD 2017 a exprezident ČSK* ***MUDr. Pavel Chrz,*** *viceprezident kongresu a ČSK* ***MUDr. Robert Houba, Ph.D.,*** *jakož i předseda odborného výboru PDD* ***MUDr. Ladislav Korábek, CSc., MBA.*** *O hudební doprovod a slavnostní fanfáry, které uvedly každého z řečníků, se tentokrát postaral* ***žesťový kvintet Hudby Hradní stráže a Policie ČR.***

Odbornou náplní kongresu po oba dny prolínala hlavní témata **„Stomatologie vyššího věku“** a **„Digitální stomatologie“,** jimž byla vyhrazena velká Smetanova síň. Ve čtvrtek 21. 9. je v menším Sladkovského sále doplnil samostatný dopolední blok věnovaný otázce **„Konec amalgámu v Čechách?“** a odpoledne přednášky **v pedostomatologicko-ortodontické sekci.** V pátek 22. 9. ve Sladkovského sále probíhala tradiční **sekce pro sestry a dentální hygienistky** a v dalších prostorách – v Grégrově sále – byl připraven program, který nabídnul **témata z oblasti práva, ekonomiky a managementu** v zubní ordinaci. K prostudování byla v prostorách Obecního domu i **posterová sdělení**.

Do programu PDD 2017 vybral odborný výbor kongresu dvaatřicet přednášek z různých oblastí zubního lékařství, které zazněly v podání autorů jak z předních klinických pracovišť, tak z privátních praxí. Vedle domácích lektorů se letos představili také čtyři ze zahraničí. Další čtyři přednášky pak byly věnovány aktuální problematice provozu zubních praxí. Prostor pro debatu o přednesených sděleních poskytly panelové diskuze. Oba menší sály – Sladkovského a Grégrův – byly během jednotlivých přednášek stále plné. Účast v kapacitně velké Smetanově síni napovídala, že zejména téma „Stomatologie vyššího věku“, které je stále aktuálnější a vzhledem k věkovému složení populace se brzy v celosvětovém měřítku stane jedním z klíčových, stále ještě není v praxi doceňováno.

Sladkovského sál, *kde ve čtvrtek probíhaly tematické bloky věnované amalgámu a pedostomatologicko-ortodontické problematice a v pátek pak sekce pro sestry a dentální hygienistky, byl po oba dny zaplněný tak, jak vidíte na fotografii. Nejinak tomu bylo v pátek v Grégrově sále během přednášek z oblasti práva, ekonomiky a managementu. Pouze Smetanova síň zůstávala kapacitně nevyužita – a vzhledem k přednášené problematice týkající se zubní péče o pacienty vyššího věku a digitální stomatologie nutno říci: bohužel.*

Doprovodný program byl, stejně jako v předchozích letech, vedle výstavy orientován především na workshopy, které byly zdarma přístupné registrovaným účastníkům kongresu. Uskutečnilo se celkem dvanáct workshopů, teoretických a hlavně praktických, a většina z nich byla plně obsazena již několik týdnů před PDD. Na výstavě se prezentovalo dvaadvacet firem a společností.

Celkem PDD 2017 a jejich doprovodný program zaznamenaly pět set padesát účastníků.

Prostřednictvím fotografií přinášíme průřez hlavními momenty kongresu Pražské dentální dny 2017 a společenských událostí spojených s PDD.

Redakce

*Po celých dvacet let je dobrou duší PDD a spolehlivou šéfkou organizačního týmu **Ing. Hana Štěpánková**, vedoucí Kongresového oddělení ČSK. Poděkování, kterého se jí dostalo při zahájení od MUDr. Pavla Chrze, bylo milé a zasloužené.*

Nezbývá než konstatovat totéž co loni: výstava, na níž se prezentovalo dvaadvacet firem a společností, se v secesních prostorách Obecního domu opravdu dobře vyjímala. Stánky vystavovatelů se po oba dny těšily zájmu zubních lékařů i dalších profesí dentálního týmu. Spokojenost byla jistě na obou stranách.

SPOLEČENSKÝ VEČER PDD 2017

*Společně se zástupci Komory **doc. MUDr. Romanem Šmuclerem, CSc.,** a **MUDr. Pavlem Chrzem** přivítal účastníky společenského večera radní hl. m. Prahy **Ing. Radek Lacko** (u mikrofonu), který nad PDD 2017 převzal záštitu. Večerem provázel moderátor **Mgr. Jan Kovařík**.*

Příjemnou a přátelskou atmosféru Pražských dentálních dní každoročně dotváří společenský večer, který je neformálním setkáním organizátorů s přednášejícími, účastníky a hosty kongresu. Komora pro něj vždy vybírá nějaké výjimečné místo spojené s historií Prahy. Letos jím byly reprezentační prostory Novoměstské radnice na Karlově náměstí. Ve zdech této budovy jsou dějiny vskutku pevně vryty – její historie začíná brzy po založení Nového Města pražského Karlem IV. roku 1348. A tomu, kdo ve čtvrtek večer vystoupal po dřevěných schodech až na vrchol věže, se naskytl nejen ojedinělý pohled na scenérii noční Prahy s dominantou Pražského hradu, ale stylově i na blízká pracoviště pražské stomatologické kliniky. Genius loci...

*Kongres tradičně spojuje lidi napříč generacemi. **Sestry Reinholdovy** reprezentovaly Sdružení studentů stomatologie ČR – **Leona** je prezidentkou SSS ČR a **Nicola** zastává funkci s poetickou zkratkou NEO (national exchange officer).*

*Hosté večera se dobře bavili a mnozí z nich si nenechali ujít vyhlídku na Prahu z věže radnice. V dobrém rozmaru jsme zastihli i **MUDr. Martina Georgieva** z Chomutova s chotí. Aby ne! Vždyť do programu kongresu přispěl hned dvěma přednáškami.*

SLAVNOSTNÍ ZASEDÁNÍ SNĚMU ČSK

V čele Velké auly Karolina, pod laskavým úsměvem sochy Karla IV., zasedli akademičtí funkcionáři Univerzity Karlovy, zástupci českých lékařských fakult a stomatologických klinik, členové odstupujícího představenstva ČSK a nastupující prezident Komory. V řadách po jejich levici a pravici usedli společně se členy odstupujícího sněmu ČSK členové revizní komise a čestné rady ČSK. Pozvání dále přijali předsedové OSK, členové vědecké rady ČSK, zástupci lékařských sdružení, dentálních asociací a další vzácní hosté z domova i zahraničí. Slovem provázel zasedání Mgr. Jan Kovařík.

Každé čtyři roky se u příležitosti ukončení daného funkčního období koná slavnostní zasedání sněmu České stomatologické komory. Na závěr období 2013 – 2017 se členové orgánů a sněmu Komory naposledy společně setkali v pátek 22. září 2017 opět na půdě slovutné Alma mater a symbolicky zde také předali Komoru novému vedení a kolegům, kteří budou v jejich práci pokračovat následující čtyři roky. Slavnostní ceremoniál v pražském Karolinu byl završen předáním čestných titulů Osobnost české stomatologie a poděkování dalším osobnostem za osobní přínos a spolupráci s ČSK.

Samostatnou reportáž z této události připravujeme do příštího vydání LKS, a proto zde zatím nabízíme jen malou ochutnávku z večera v Karolinu.

K vrcholným okamžikům v Karolinu patřil závěr slavnostní části večera, v němž se ujal slova nový prezident ČSK ***doc. MUDr. Roman Šmucler, CSc.,*** *a společně s viceprezidentem* ***MUDr. Robertem Houbou, Ph.D.,*** *předal ocenění za osobní přínos Komoře* ***MUDr. Pavlu Chrzovi****. O udělení tohoto ocenění rozhodlo představenstvo – za více než šestadvacet let života dr. Chrze ve službách Komory tomu prostě nemohlo být jinak.*

PRAŽSKÉ**DENTÁLNÍ**DNY

PDD 2017 se konaly pod záštitou radního hl. m. Prahy Ing. Radka Lacka

Poděkování ČSK „Partnerům PDD 2017“

- Straumann, s. r. o.
- JPS, s. r. o.
- Dentsply Sirona Implants

VÝSTAVA WORKSHOPY

Poděkování ČSK za spolupráci na doprovodném programu PDD 2017:

Výstava

- Berlin-Chemie/A. Menarini Česká republika, s. r. o.
- Bio Agens Research and Development – BARD, s. r. o.
- CAMOSCI CZECH, s. r. o.
- Colgate-Palmolive Česká republika, s. r. o.
- CURADEN CZECH, s. r. o.
- Dr. Kim Europe
- FILIDENTAL-Mars, s. r. o.
- Gen-Trend, s. r. o.
- GSK Consumer Healthcare Czech Republic, s. r. o.
- Johnson & Johnson, s. r. o.
- JPS, s. r. o.
- Kooperativa pojišťovna, a. s., Vienna Insurance Group
- Linde Gas, a. s.
- NWD Česko, s. r. o.
- Oral-B
- Philips Česká republika, s. r. o.
- PROFIMED, s. r. o.
- Profitime, s. r. o.
- Puromed, s. r. o.
- Straumann, s. r. o.
- VOCO GmbH
- Wald Pharmaceuticals, s. r. o.

Workshopy

- CAMOSCI CZECH, s. r. o.
- JPS, s. r. o.
- Philips Česká republika, s. r. o.
- PROFIMED, s. r. o.

HLEDÁME NOVÉHO KOLEGU/KOLEGYNI

TATO ORDINACE ZUBNÍHO LÉKAŘE

ČEKÁ NA VÁS

DENT MEDICO
ZUBNÍ KLINIKA

Přijďte se k nám podívat a prohlédněte si své možné budoucí pracoviště! Nezávaznou schůzku si domluvte na prace@caremedico.cz

www.dentmedico.cz

reklamní prezentace

KAŽDÝ SI MŮŽE VYBRAT ŘEŠENÍ EET, KTERÉ MU VYHOVUJE VÍCE

V říjnovém rozhovoru jsme se zaměřili na to, jak MUDr. Ivana Stupková, předsedkyně Oblastní stomatologické komory Praha 6, řeší přicházející změny nejenom s nástupem elektronizace. Celé povídání bylo velice zajímavé, protože za každým názorem stála jistá zkušenost. MUDr. Ivana Stupková vystudovala Lékařskou fakultu Univerzity Karlovy. Po úspěšném složení atestace v roce 1983 začínala svoji kariéru zubní lékařky v Kutné Hoře a od roku 1983 působí na Poliklinice Pod Marjánkou v Praze.

Vaše práce je obdivuhodná. Máte více než 30 let praxe. Co vše se za tu dobu v zubních ordinacích změnilo?

Změnilo se toho opravdu velmi mnoho. Nejenom technologie a materiály. Ale také odpovědnost k pacientům. Mohu říct, že dřívější doba vyžadovala odlišné postupy. Nebylo tak jednoduché dostat se ke všem datům o pacientech. V podstatě ani nešlo udělat statistiku či výpočty, k dispozici jsme měli jen mnoho karet, výkazů… Zpočátku bylo obtížné seznámit se s novými ambulantními programy – museli jste se informovat na různých konferencích a také sami aktivně vyhledávat nové informace. Co se týče samotného zaškolení na nový program, člověk musel mít nadání, navíc nebylo vůbec snadné zaučit kolegy v ordinaci. Vyžadovalo to tehdy hodně času. V roce 2007 jsme zakoupili Digoru s PC a skenerem, poté OPG. Byl to krok vpřed. Potom už to šlo opravdu rychle, ale ke každému dalšímu nákupu jsem musela kolegy přesvědčit. K PC DENT jsem našla cestu, po které už dlouho a spokojeně kráčím.

Jste houževnatá žena a mj. působíte také jako předsedkyně OSK. Řešení mnoha úkolů najednou zvládáte s lehkostí. Jaký je váš recept na pozitivní mysl?

V Komoře působím již několik let, byla jsem i revizní lékařkou. Proto jsem měla tu čest poznat opravdu mnoho lékařů. Jejich názorů a postojů si vážím, jsou pro mne inspirací. Některé z nich se snažím prosazovat dále. Můj recept na pozitivní mysl zní jednoduše. První přísadou je mít radost ze života – když se nám cokoliv podaří, ať už je to hledání pravdy, či zdolání vysněného cíle. Dalším kořením je umět pomoci druhým. A nesmí tu chybět ani špetka humoru – jako poslední přísady.

MUDr. Ivana Stupková z Prahy.

Vaše poliklinika prošla výraznou změnou v oblasti elektronizace, na které jste se významně podílela. To muselo nejenom ovlivnit vaše kolegy, ale hlavně to byl krok vpřed k usnadnění práce lékařů. Jak elektronizaci vnímáte vy?

Byl to proces, který trval několik let. Jako první bylo třeba zavést digitální RTG a zbavit se temné komory. Pak už byla jen otázka času přesvědčit kolegy a najít pro nás všechny ambulantní systém, který by vyhovoval všem. PC si tenkrát museli pořídit opravdu všichni.

Dnešní doba je velice rychlá. S nárůstem počtu různých elektronických vybavení v ordinacích a nemocnicích, včetně softwaru, se zvedají nároky na ovládání těchto systémů. Mnozí lékaři s ním bojují. Skutečně jim tedy elektronizace značně ulehčuje práci?

Ano, elektronizace lékařům jistě ulehčí práci. Já sama hledám informace na internetu, zajímám se o nová témata a počiny v této oblasti. Na PC DENT oceňuji zejména jeho intuitivní ovládání a jakousi volnost v programu – vše si můžete sami nastavit, není to striktně dané. S programem jsem se učila pracovat opravdu do hloubky. Oblíbila jsem si především eDávky a statistiky. Výborné je i to, že si vždy můžu k pacientovi cokoliv dohledat.

Na zavedení EET a eReceptu existuje mnoho různých názorů. Někteří lékaři chtějí dokonce zavírat ordinace. Jak se na tuto změnu chystáte vy a vaši kolegové? Byla by řešením včasná příprava na nadcházející změny?

Já mám na tohle téma celkem vyhraněný názor. Není domyšlena spousta věcí. Vše se řeší na poslední chvíli bez jakéhokoliv scénáře a to mohu potvrdit i za ostatní lékaře, se kterými jsem v kontaktu. U starších lékařů je to největší problém – jen si uvědomte, že taková implementace opravdu trvá. Ať už se jedná o přechod na EET, nebo eRecept. Přece tak narychlo nejde aplikovat tolik věcí. Chybí tu jistá zručnost, kterou starší populace postrádá. Mnozí lékaři nechtějí být připojeni online, bojí se ztráty dat. Proto je třeba mít opravdu kvalitního dodavatele nebo to řešit jiným způsobem. Každý si může vybrat řešení, které mu vyhovuje více. Protože mám ambulantní software PC DENT, budu řešit EET v tomto systému. Vše tak mám dokonale propojené.

Je normální, že software a PC jako celek nepatří vždy mezi oblasti hlubokých znalostí lékaře. Pak stejně jako pacient chová důvěru v lékaře, tak i lékař spoléhá na svůj software. Jak důležitá je pro vás důvěra a jistota, že jste si vybrala správně?

Jelikož mám PC DENT již od svých začátků, mám v něj důvěru. Seznamovala jsem se s ním dlouho. Zaškolovala jsem na něj i kolegy. Pokud potřebuji s čímkoli poradit, obracím se na servisní linku, kde mi vždy pomůžou.

CompuGroup Medical
Česká republika, s. r. o.

SETKÁNÍ JAPONSKÝCH PROTETIKŮ V JOKOHAMĚ

Japonská protetická společnost (Japan Prosthodontic Society, JPS) byla založena v roce 1933 a v současné době sdružuje téměř 7000 osob. Každoročně v letních měsících pořádá na území Japonska odborná setkání svých členů a dalších zájemců o obor. Letošní 126. kongres se uskutečnil 28. 6. – 2. 7. 2017 v Jokohamě, v Centro Pacifico, které je nedílnou součástí hotelového komplexu Intercontinental Grand.

*Panelová diskuze v rámci mezinárodní sekce kongresu. Zleva **prof. Laura S. Himawan** a **doc. MUDr. Hana Hubálková, Ph.D.,** odpovídají na četné dotazy z pléna.*

Hlavním tématem výročního meetingu bylo: **What prosthodontists are expected by other specialties? What prosthodontists should be aiming for?**, neboli co se od protetiků očekává a o co by měli protetici usilovat. Na kongresu bylo přítomno celkem 2800 účastníků, především mužů, až na výjimky Japonců. Přednášejícími byli odborníci zejména v protetice, gnatologii, v materiálech a technologiích, dále zubní technici a dentální hygienistky. Jazykem kongresu byla japonština, výjimku tvořilo **International symposium**, které se konalo v angličtině a bylo simultánně tlumočeno do národního jazyka.

Odborný program kongresu probíhal po celé 3 dny ve více sálech souběžně do pozdních večerních hodin a zahrnul všechna aktuální témata současné světové protetiky včetně důležité mezioborové spolupráce. Přednášky i posterové prezentace se zabývaly moderními **CAD/CAM technologiemi ve fixní i snímatelné protetice** a trendy v protetické léčbě, preparacemi zubů z pohledu lékaře, zubního technika i limity SW a HW CAD/CAM postupů. Celá jedna programová sekce se věnovala **pružným podkládacím hmotám** a jejich klinickému přínosu, další blok přednášek se zaměřil na **problematiku okluze** (porušená okluze a protetická rekonstrukce s ohledem na Eichnerovu klasifikaci defektů). JPS dokonce vyzývá k revizi tradičních náhledů na tuto problematiku v souvislosti s aktuálními poznatky získanými pomocí sofistikovaných vyšetřovacích metod. Zazněly příspěvky na téma **snímatelné náhrady** a vyšetřování jejich mastikační funkce či dostavby endodonticky ošetřených zubů kompozity a FRC čepy. Setkali jsme se s dalšími nejen pro Japonsko aktuálními tématy: **využití implantátů při ošetřování seniorů**, budoucnost tkáňového inženýrství v protetice, vliv orálních funkcí na kvalitu života. Prostor věnovaný estetice při protetickém ošetřování chrupu byl minimální – lze říci, že hlavní důraz je kladen na **funkčnost chrupu jako celku**. Japonští kolegové věnují rovněž velkou pozornost kvalitě ústní hygieny a několik přednášek se zabývalo profesionální péčí **o hygienu zubních náhrad**. Workshopy i posterové prezentace v počtu 143 rozvinuly tematiku diskutovanou již na loňském 125. kongresu JPS: **digitální technologie – její potenciál a limity**, význam mezioborové spolupráce, přístrojové vybavení ordinací i laboratoří včetně problematiky skenerů.

Stomatologové v Japonsku se již řadu let zaměřují na specifika **protetického ošetření stárnoucí populace**. Jedním z velkých problémů japonské společnosti jsou rostoucí počty seniorů a stále klesající porodnost. Evropa tuto problematiku začala také řešit: zvláště ve skandinávských zemích a ve Švýcarsku jsme svědky zavádění specializací v medicíně včetně stomatologie orientujících se na ošetřování seniorů. Polymorbidita, demence a bezmocnost jsou hlavní faktory, které limitují indikace různých vyšetřovacích a především léčebných postupů. Významným omezením jsou i socioekonomické poměry pacientů.

V Jokohamě také zazněla pro nás neobvyklá témata, například o úctě k nositelům pokroku, k tomu, co objevili naši předchůdci v oboru, ke znalostem a dovednostem, které dnes někdy považujeme za triviální, ale na něž mnohdy nevědomě navazujeme a bez nichž bychom se neobešli. Jedna kongresová sekce měla název **Learning from the experiences of our predecessors**.

Netradiční byla organizace přednášky pro laickou veřejnost (Open lecture for citizen) s názvem **The keys of good health and longevity – the importance of occlusion, mastication, nutrition.** Samostatnou sekci měly i přednášky pro dentální hygienistky, workshopy a posterové prezentace. Přednášejícími byli především japonští odborníci, zahraničí reprezentovaly tři pozvané ženy – **prof. Frauke Müller** ze Švýcarska, **doc. Hana Hubálková** z České republiky a **prof. Laura S. Himawan** z Indonésie.

Prof. F. Müller je vedoucí oddělení gerontologie a snímatelné protetiky na univerzitě v Ženevě a mimo jiných aktivit je členkou výboru ITI (International Team for Implantology). Přednášela **o využití dentálních implantátů u geriatrických pacientů,** zvláště u bezzubých čelistí a v souvislosti s dostatečnou výživou seniora.

Doc. H. Hubálková (členka výboru Evropské protetické asociace, prezidentka EPA 2014–2015) se ve své přednášce **Modern prosthetic dentistry and its impact on current European clinical practice** zaměřila na narůstající význam digitalizace v evropské protetice, její možnosti i limity, dále na související potřebu nových protetických specialistů – inženýrů i na úlohu stomatologů v době stárnutí populace a specifika ošetřování seniorů. Na závěr přednášky vyzdvihla význam mezinárodní spolupráce v oblasti vědy i pregraduálního a postgraduálního vzdělání ve stomatologii. V panelové diskuzi **Trends on current prosthetic treatment – reports from Europe and Indonesia** odpovídala na dotazy týkající se specializací ve stomatologii, dostupnosti pooperačních náhrad, zakládání specializovaných oddělení pro „maxilofaciální protetiku", zapojení žen ve stomatologii i možnost částečných pracovních úvazků.

Prof. L. Himawan z univerzity v Jakartě, předsedkyně Indonéské protetické společnosti, hovořila o možnostech studia oboru (32 dental schools), o rozvoji stomatologie včetně trendů protetického ošetřování v Indonésii (258 mil. obyvatel), o převaze žen v oboru i o problematice léčitelů-dentistů („underground dentists"), kteří bez vzdělání v odlehlých regionech země rozprostřené na 13 000 ostrovech suplují nedostatek erudovaných stomatologů.

Prezident kongresu ***prof. Chikahiro Ohkubo, DMD, Ph.D.,*** *společně s představitelkami Evropské protetické asociace a České společnosti protetické stomatologie (vpravo)* ***doc. MUDr. Hanou Hubálkovou, Ph.D.,*** *a (vlevo)* ***doc. MUDr. Marií Bartoňovou, CSc.***

Kongres japonských protetiků za předsednictví **prof. Chikahira Ohkuba** z Tsurumi University ukázal velké odhodlání ošetřovat pacienty efektivně a na vysoké úrovni. Tento trend zdůraznil i prezident Japonské protetické společnosti **prof. Tetsuo Ichikawa** z Tokushima University v hlavní přednášce s názvem **Prosthodontics drives dentistry with pride and responsibility.**

Organizace celého kongresu, péče o přednášející a pohostinnost i tradiční všudypřítomné úsměvy a úklony, pořádek a čistota byly z pohledu Evropana opravdu příkladné. Více informací o Japonské protetické společnosti a jejich odborném časopise **Journal of Prosthodontic Research** najdete na **www.hotetsu.com**.

doc. MUDr. Hana Hubálková, Ph.D.
Stomatologická klinika 1. LF UK a VFN Praha
doc. MUDr. Marie Bartoňová, CSc.
DMD, Praha

CADAVER MASTERCOURSE:
ZUBNÍ IMPLANTOLOGIE
Intenzivní kurz pokročilé implantologie na kadaveru.
Naplánování a zavedení implantátu, augmentační techniky
(sinus-lift, bone splitting, allogenní bloky).
Přednášející: doc. MUDr. Roman Šmucler, CSc., MUDr. Ivo Klepáček, CSc.
Termín: Jaro/léto 2018 (termín bude upřesněn po naplnění kapacity),
Anatomický ústav 1.LF UK, Praha 2, cena: 20 000 Kč

IMPLANTOLOGIE
1. ČÁST – CHIRURGIE
Půldenní intenzivní kurz s možností zavedení implantátu do zvířecí kosti
Přednášející: MUDr. Petr Barták
19. 1. 2018, 13:00 – 18:00, Asklepion Academy, Praha 2, cena: 3 900 Kč*

IMPLANTOLOGIE
2. ČÁST – PROTETIKA
Půldenní intenzivní teoretický kurz pro lékaře i zubní techniky
Přednášející: MUDr. Petr Barták
9. 2. 2018, 13:00 – 18:00, Asklepion Academy, Praha 2, cena: 3 900 Kč*

*Při zakoupení obou částí kurzu IMPLANTOLOGIE cena celkem 6 900 Kč!
Podrobný rozpis náplně kurzů naleznete na www.asklepion.cz/academy/kongresy-a-skoleni

Kontakt: +420 724 391 448, machova@asklepion.cz
Asklepion Academy, Londýnská 160/39, 120 00, Praha 2
www.asklepionacademy.cz
Asklepion Academy

RC
Ordinace k pronájmu
RC Dentální klinika Praha
ul. Jankovcova, Holešovice

K dispozici jednotlivé ordinace, případně část podlaží s více ordinacemi tvořící samostatný funkční celek o celkové ploše **od 17 m² do cca 200 m²**.V budově se nachází zubní laboratoř a přednášková místnost.

Možné převzetí vybavené ordinace, případně prázdné ordinace s připraveností pro napojení zubařského křesla.

ZAUJALA VÁS NABÍDKA?
KONTAKTUJTE NÁS:
+420 727 983 994
raclavsky@rceurope.cz
www.rceurope.cz

Elugel

Gel pro lepší ústní hygienu s účinnou složkou 0,2 % chlorhexidinu

KLINICKY PROKÁZANÁ ÚČINNOST

Snižuje výskyt zubního plaku
Chrání zdraví dásní

Určen pro lokální použití

bez alkoholu

LOKÁLNÍ, ZESÍLENÝ ÚČINEK

OPTIMÁLNÍ DOBA PŮSOBENÍ

SLOUŽÍ JAKO OCHRANNÁ BARIÉRA

2 až 3krát denně po dobu 1 až 4 týdnů v závislosti na situaci.

CZ-PFM-03/2017-ELUG-IU-001

Pierre Fabre ORAL CARE

Distributor pro ČR a SR: PIERRE FABRE MEDICAMENT s.r.o., Prosecká 851/64, 190 00, Praha 9, e-mail: info.cz@pierre-fabre.com, SERVIS (24H/7D) +420 286 004 111

reklamní prezentace

STOMATOLOGIE DENT MEDICO

V letošním roce oslaví DENT MEDICO, člen zdravotnické skupiny CARE MEDICO, jedenáct let existence. Jedenáct let rozvoje jednoho z největších privátních stomatologických zařízení.

Za tu dobu jsme ošetřili desítky tisíc pacientů z 85 zemí světa a ze skromného pracoviště o čtyřech ordinacích jsme vybudovali komplexní zdravotnickou společnost se silnou orientací na poskytování služeb moderní stomatologické péče. Na dvou pracovištích pracují v tuto chvíli dvě desítky lékařů a čtyři dentální hygienistky. Celý provozní systém je založen na principu „lékař pouze léčí“, to znamená o vše ostatní se stará provozní tým, sestry a backoffice, a lékař se tak opravdu může naplno soustředit výhradně na svou práci a svůj vlastní rozvoj.

Pod jednou střechou naši pacienti naleznou celou škálu stomatologických služeb – od záchovné stomatologie, přes ortodoncii, stomatochirurgii, pedostomatologii až po parodontologa a implantologa.

Díky naší velikosti a ekonomické síle zaručujeme lékařům nejlepší ceny nakupovaných instrumentů a léčiv. Neustále investujeme do nových technologií, všechny ordinace jsou vybaveny soupravami KaVo, máme k dispozici 3D rentgen, endodontické mikroskopy atd. O dostatečný počet pacientů a jejich odbavení a o komunikaci se stará marketing a zákaznický servis. K dispozici je vlastní zubní laboratoř s týmem zkušených laborantek.

Stejnou péči, jakou věnujeme pacientům, věnujeme i našemu personálu – počínaje odpovídajícím zázemím a konče zajištěním stravování na pracovišti nebo teambuildingovými akcemi.

Rádi uvítáme mezi sebou nové kolegyně a kolegy z řad zubních lékařů. Přijďte se k nám nezávazně podívat a nad šálkem dobré kávy prodiskutovat možnosti vzájemné spolupráce.

Domluvte si s námi schůzku na e-mailové adrese: prace@dentmedico.cz

Hana Štěpánová
Pavel Sibřina
jednatelé CARE MEDICO, s. r. o.

SERIÁL ČSK K ELEKTRONICKÉ EVIDENCI TRŽEB A ELEKTRONICKÝM RECEPTŮM

Od 1. ledna 2018 vznikne zubním lékařům povinnost předepisovat léky prostřednictvím elektronického receptu a od 1. března 2018 rovněž povinnost elektronicky evidovat tržby (EET). Česká stomatologická komora připravila pro své členy seriál, jehož cílem je vysvětlit základní otázky týkající se této problematiky.

2. DÍL: OBSAH ÚČTENKY EET

Zákon o evidenci tržeb odlišuje údaje zasílané při evidenci tržeb finanční správě od údajů, které je nutno uvádět na účtence vystavené pacientovi.

Poskytovatelé zdravotních služeb v oboru zubní lékařství budou datovou zprávou (tedy elektronicky) zasílat finanční správě tyto údaje:

- své daňové identifikační číslo (DIČ),
- označení provozovny, ve které je tržba uskutečněna (toto označení bude provedeno v rámci systému evidence tržeb, nejde tedy o IČZ, IČP či jakékoliv jiné stávající označení provozovny),
- označení pokladního zařízení, na kterém je tržba evidována,
- pořadové číslo účtenky,
- datum a čas přijetí tržby nebo vystavení účtenky, pokud je vystavena dříve,
- celková částka tržby,
- svůj bezpečnostní kód (BKP),
- svůj podpisový kód (PKP),
- údaj, zda je tržba evidována v běžném nebo zjednodušeném režimu.

Poznámka: BKP i PKP jsou kódy, které automaticky vytváří zařízení používané pro evidenci tržeb (pokladna, počítač, chytrý telefon apod.) na základě certifikátu přiděleného poskytovateli finanční správou.

Jak je z výše uvedeného přehledu patrné, mezi údaji zasílanými finanční správě nejsou informace o zboží či službě, k jejichž poskytnutí se evidovaná tržba vztahuje, ani údaje identifikující pacienta. Předávání předepsaných údajů finanční správě při evidenci tržeb proto není nakládáním s osobními údaji pacientů.

Účtenka podle zákona o evidenci tržeb musí obsahovat:

- fiskální identifikační kód (FIK) – jde o identifikátor evidované tržby zaslaný finanční správou,
- daňové identifikační číslo (DIČ) poskytovatele zdravotních služeb,
- označení provozovny, ve které je tržba uskutečněna,
- označení pokladního zařízení, na kterém je tržba evidována,
- pořadové číslo účtenky,
- datum a čas přijetí tržby nebo vystavení účtenky, pokud je vystavena dříve,
- celkovou částku tržby,
- bezpečnostní kód poplatníka (BKP),
- údaj, zda je tržba evidována v běžném nebo zjednodušeném režimu.

Zákon o evidenci tržeb nepožaduje, aby na účtence byla uvedena specifikace služby či zboží, k jejichž poskytnutí se evidovaná tržba vztahuje. Povinnost uvádět na dokladu o poskytnutí zdravotní služby vedle identifikačních údajů poskytovatele, ceny služby a data jejího poskytnutí i popis poskytnuté služby, však ukládají poskytovateli zdravotních služeb jiné zákony, zejména pak zákon o zdravotních službách a zákon o ochraně spotřebitele. Z těchto předpisů vyplývá, že poskytnutá zdravotní služba musí být na dokladu popsána tak, aby bylo zřejmé, o jakou službu se jednalo. Nepostačí tedy text „práce dentální hygienistky“, „ošetření lékařem“ apod., naopak je třeba konkrétně uvést, který výkon a na kterém zubu byl pacientovi poskytnut, který výrobek mu byl odevzdán atd., a to způsobem, který bude korespondovat s ceníkem zdravotních služeb dotčeného poskytovatele. Neoprávněného nakládání s osobními údaji pacienta při vystavování účtenky není třeba se obávat: jde totiž o zpracování osobních údajů předepsané zákonem.

3. DÍL: JAK SE PŘIPRAVIT NA POUŽÍVÁNÍ ELEKTRONICKÝCH RECEPTŮ

Od 1. ledna 2018 budou zubní lékaři povinni předepisovat léčivé přípravky prostřednictvím elektronického receptu. Z textu zákona vyplývá, že vystavení receptu v listinné podobě bude přípustné jen výjimečně v případě, kdy z objektivních důvodů není možné vystavit lékařský předpis v elektronické podobě. Situace, kdy vystavení písemného receptu bude vždy přípustné, má stanovit vyhláška, která však dosud nebyla vydána, a proto je nutno v současné době počítat s tím, že povinnost používat e-recept se bude týkat všech aktivních zubních lékařů.

Před zahájením elektronického předepisování je nutné uskutečnit následující kroky:

1. Získat kvalifikovaný certifikát pro elektronický podpis

Kvalifikovaný certifikát vydávají v současné době 3 subjekty: Česká pošta, s. p. (www.postsignum.cz), e-Identity, s. r. o. (www.eidentity.cz) a První certifikační autorita, a. s. (www.ica.cz). U některého z těchto subjektů je třeba kvalifikovaný certifikát objednat a také zaplatit. Každý uvedený subjekt má svůj způsob vyřizování žádostí o vydání certifikátu, je třeba postupovat podle pokynů uvedených na výše uvedených webových adresách.

Kvalifikovaný certifikát není listina, ale datový soubor, který bude zájemci předán elektronicky. Následně bude třeba (podle návodu, který poskytova-

tel certifikátu zájemci zpřístupní) certifikát nainstalovat v počítači, který bude zubní lékař používat pro psaní e-receptů, a importovat jej též do programu, v němž bude zubní lékař e-recepty vytvářet (postup sdělí zubnímu lékaři dodavatel programu). Pro realizaci kroku 2 (podání žádosti o přístup do centrálního úložiště) bude nutné nainstalovaný certifikát též importovat do internetového prohlížeče.

2. Získat přístup do Centrálního úložiště elektronických receptů

O zřízení přístupu je třeba požádat. Žádost se vyplňuje na adrese **www.epreskripce.cz/jak-zacit-pouzivat-erecept**. Zde jsou k dispozici elektronické formuláře, které se liší podle toho, zda je vyplňuje zubní lékař – zaměstnanec, anebo zubní lékař, který provozuje vlastní ordinaci (je poskytovatelem zdravotních služeb).

Žádost se podepisuje elektronickým podpisem, k jejímu vyplnění je proto možné přistoupit až poté, co si žadatel opatří příslušný certifikát (viz bod 1 výše) a tento certifikát nainstaluje do svého počítače a také importuje do prohlížeče internetových stránek, ve kterém bude formuláře vyplňovat. Postup importu certifikátu do webového prohlížeče se liší podle toho, o který prohlížeč se jedná, a je k dispozici v nápovědě k tomuto prohlížeči.

Jakmile bude žádost vyřízena, obdrží žadatel přístupové údaje do Centrálního úložiště elektronických receptů. Vyřízení žádosti zabere čas v řádu dnů až jednotek týdnů. Je tedy vhodné o přístup do centrálního úložiště požádat včas, nejpozději 1 měsíc před zahájením vystavování elektronických receptů.

3. Opatřit si vhodný program či zařízení pro vytváření elektronických receptů

Každý, kdo používá pro vedení zdravotnické dokumentace počítačový program, by se měl nejprve přesvědčit, zda tento program umožňuje vytváření elektronických receptů. Tuto informaci zjistí nejlépe od dodavatele programu. Pokud jeho program vytváření elektronických receptů umožňuje, je třeba požádat dodavatele programu o informace, jak do programu importovat přístupové údaje do centrálního úložiště elektronických receptů. Jakmile bude program mít přístup do centrálního úložiště, bude vytváření elektronických receptů probíhat automatizovaně.

Ten, kdo nepoužívá žádný počítačový program pro vedení zdravotnické dokumentace, anebo používá takový, který vytváření e-receptů nepodporuje, bude mít podle vyjádření Státního ústavu pro kontrolu léčiv možnost vytvářet e-recepty prostřednictvím webové aplikace a také aplikace pro mobilní zařízení. Lze předpokládat, že pro použití webové aplikace bude potřeba pouze počítač s připojením k internetu a běžný prohlížeč webových stránek. Webová aplikace i mobilní aplikace mají být k dispozici zdarma. Zatím však nebyly zpřístupněny.

Bližší informace o e-receptu lze nalézt na **www.epreskripce.cz**.

Mgr. Jiří Slavík

právní poradna

Odpovídá Mgr. Jiří Slavík

Jsem profesně pojištěna prostřednictvím Komory u Kooperativy. K pojištění jsem se přihlásila v roce 2010. Nedávno jsem dostala nabídku, abych přešla na novější smlouvu s Kooperativou. Zdá se mi zbytečné měnit smlouvu, když mi ta stávající vyhovuje. Co mi doporučíte?

Přechod na novou smlouvu lze jednoznačně doporučit. Rámcová pojistná smlouva, ke které bylo možno se přihlásit do konce roku 2013, vycházela z tehdy platných právních předpisů a od konce roku 2013 již nebyla nijak upravována. Právní předpisy však od té doby doznaly zcela zásadní změny, neboť nabyl účinnosti nový občanský zákoník, základní soukromoprávní předpis, který upravuje mimo jiné i odpovědnost za újmy, a tedy i rozsah a obsah tzv. profesní odpovědnosti poskytovatele zdravotních služeb.

Nová rámcová smlouva vychází z nové právní úpravy, a již proto poskytuje spolehlivější pojistnou ochranu. Kromě toho se nová rámcová pojistná smlouva vyvíjí, aby reagovala na potřeby praxe. Např. v letošním roce byl uzavřen dodatek, který přináší několik významných změn ve prospěch pojištěných. Především jde o to, že nově pojistitel poskytne plnění i v případě, že pacient uplatnil nárok na náhradu újmy až po zániku pojištění. Dosud bylo nutné, aby si zubní lékaři, kteří ukončili svoji činnost, platili tzv. udržovací pojištění pro případ, že by po nich některý pacient žádal náhradu způsobené újmy. Nově to již není nutné, neboť podle rámcové smlouvy jsou kryti až 3 roky po ukončení praxe.

Další změny přinesly rozšířené krytí tzv. nemajetkové újmy nebo vylepšená pravidla pojištění pro případ změny v osobě odborného zástupce ve společnosti s ručením omezeným; nově již nehrozí, že se změnou v osobě odborného zástupce pojištění zanikne, což se v minulosti při nedůsledném postupu pojištěných mohlo stát. Nově je řešeno i zachování pojištění v případě úmrtí zubního lékaře – společníka právnické osoby.

To je jen několik příkladů, které dokládají, že nová rámcová smlouva je stále kultivována s cílem zlepšovat postavení pojištěných a úroveň jejich pojistné ochrany. Uvážíme-li navíc, že nová rámcová smlouva (na rozdíl od té starší) odpovídá novému občanskému zákoníku a že pojistné je stejné, jeví se přechod na novou rámcovou smlouvu jako v podstatě samozřejmá věc. Z pohledu právníka je překvapivé, že po více než 3 letech od uzavření nové rámcové smlouvy ještě jsou pojištění, kteří se k ní nepřihlásili.

ekonomická poradna

Odpovídá Ing. Alena Řeháková

Zaměstnanec každý rok daruje krev. Slyšel jsem, že došlo ke změně částky, kterou lze odečíst od základu daně. Jaká je nová částka?

Ano, došlo ke zvýšení nezdanitelné položky pro dárce krve. Zákonem č. 254/2017 Sb. byl novelizován § 15 odst. 1 zákona o daních z příjmů, který se týká nezdanitelné části u dárce krve, orgánu a krvetvorných buněk. Účinnost zákona je od 1. září 2017 a poprvé se použije již pro rok 2017. Jako bezúplatné plnění na zdravotnické účely se hodnota jednoho odběru krve nebo jejích složek dárce oceňuje částkou 3000 Kč (zvýšení ze 2000 Kč), hodnota odběru orgánu od žijícího dárce se oceňuje částkou 20 000 Kč (beze změny) a hodnota jednoho odběru krvetvorných buněk se oceňuje částkou 20 000 Kč.

KONTAKTY na „Právní poradnu“ a „Ekonomickou poradnu“ najdete na **www.dent.cz** v sekci **Pro členy**.

CGM eTRŽBY

Pořiďte si i Vy software pro sestru a získejte licenci CGM eTRŽBY ZDARMA.

Pro informace k objednání CGM eTRŽBY se obraťte na uvedené kontakty nebo požádejte svého obchodního zástupce CGM.

Tel.: +420 246 007 820, e-mail: obchod.cz@cgm.com
www.cgm.com/cz

Synchronizing Healthcare

CGM CompuGroup Medical

fotoúsměv

Je tu podzim a k němu se náramně hodí fotografie, kterou pořídila **Radka Šteflíková, odborná referentka Vzdělávacího střediska ČSK:**

„Cestou z práce, z Apolenky po dlouhých schodech směrem ke Kongresovému centru, jsem na zemi uviděla překvapivou věc – zubní protézu. Jak se zdá, v okolí Apolenky už padá nejenom listí… Jen si říkám, co asi chudák majitel protézy.“

Fotografie s výstižným textem zasílejte na e-mail: zakova@dent.cz nebo poštou na adresu redakce časopisu LKS.

3shape

BEZDRÁTOVÉ INTRAORÁLNÍ SKENERY

MOŽNOST ZAPŮJČENÍ PŘÍSTROJE DO VAŠÍ PRAXE

VYŽÁDEJTE SI AKTUÁLNÍ NABÍDKU A TERMÍNY WORKSHOPU

Krbec Dent®

Oficiální zastoupení pro ČR a SR

Krbec Dent s.r.o.
info@krbec.cz
+420 377 223 380
+420 777 223 380
www.krbec.cz

STOMATOLOGIE HORÁKOVÁ PŘIJME STOMATOLOGA/STOMATOLOŽKU NA HPP.

Hledáme do svého týmu kolegu/kolegyni,
který/která se stane součástí nové, moderně vybavené kliniky v Praze 7.
Požadujeme praxi alespoň 1 rok, alespoň základní znalost AJ a vynikající komunikaci s pacientem.
Nabízíme práci s nejmodernějším vybavením, OPG, RTG, strojová endodoncie, mikroskop, A-DEC 400, spolupráci se zubní hygienistkou a dalším stomatologem.
V případě zájmu pošlete své CV na e-mail: info@stomatologie-horakova.cz

STOMAT s.r.o.
NESTÁTNÍ ZDRAVOTNICKÉ ZAŘÍZENÍ

STOMAT, spol. s r. o., se sídlem v Praze 9

zaměstná zubního lékaře.

Umožňujeme: pro lékařky na MD i částečný úvazek a hlídání dětí v pracovní době.

Nabízíme: dobrý výdělek, křeslo pro leváka, příspěvky na vzdělávání, obědy i sportovní aktivity. Stabilizační peněžité odměny, pět týdnů dovolené a špičkové vybavení pracoviště. K dispozici služební byt s dotovaným nájmem.

Nástup možný ihned.

Sídlíme ve Vysočanské nemocnici v Praze 9,
tel.: 603 266 616 nebo 774 163 157, e-mail: info@stomat.cz

www.stomat.cz

Timplant®

dentální implantáty

NANOIMPLANT®

Z NANOSTRUKTURNÍHO TITANU

Ø 2,0 mm
Ø 2,4 mm
Ø 3,5 mm

www.timplant.cz

fotoalbum

VZPOMÍNKOVÉ SETKÁNÍ VĚNOVANÉ PROF. JIŘÍMU MAZÁNKOVI

Souběžně s letošním kongresem Pražské dentální dny proběhla v pátek 22. září v Lékařském domě vzpomínková akce k nedávnému úmrtí prof. MUDr. Jiřího Mazánka, DrSc., koryfeje české, vlastně i československé maxilofaciální chirurgie.
Měl jsem vzácnou příležitost se tohoto setkání zúčastnit.

Ladislav Šolc

Prof. Pavel Pafko *okouzlujícím způsobem – a přitom neokázale – zavzpomínal na více než půl století přátelství s profesorem Jiřím Mazánkem.*

Prezident ČSK ***doc. Roman Šmucler****, spolu s prof. Pavlem Pafkem iniciátor a organizátor setkání, se ujal moderování. Nástupce pana profesora ve funkci přednosty pražské stomatologické kliniky* ***doc. René Foltán*** *připomenul v proslovu a neformální projekci fotografií osobnost prof. Mazánka.*

V komorové delegaci nechyběl exprezident ČSK ***dr. Pavel Chrz*** *a viceprezident* ***dr. Robert Houba,*** *milými hosty se stali také slovenští kolegové v čele s prezidentem SKZL* ***dr. Igorem Moravčíkem.***

Prof. Štěpán Svačina*, předseda ČLS JEP, a děkan 1. LF UK* ***prof. Aleksi Šedo*** *se vítají s* ***doc. Hanou Hubálkovou*** *a* ***prof. Taťjanou Dostálovou****.*

Vzdát hold panu profesoru Jiřímu Mazánkovi přišly desítky kolegů z pražských i mimopražských klinik a fakult, samozřejmě také rodina, jeho nejbližší a přátelé.

THE QUALITY OF ESTHETICS

Powered by Ivoclar Vivadent

Competence in Esthetics 2017

Společné mezinárodní symposium o dentální estetice

[REZERVUJTE SI TOTO DATUM]

VÍDEŇ 10. – 11. listopadu 2017

Competence in Digital

Několik odborníků s mezinárodní pověstí bude přednášet na téma **digital smile design, CAD/CAM stomatologie** a **řešení pro implantáty.**

Odborný garant: Thomas Bernhart, MD, DDS, PhD.
Moderátor: Dr. Laurent Schenck

Přednášející, sobota 10. listopad:
Assoc. Prof. Dr. Stefen Koubi (FR), Hilal Kuday (TK), Dr. Tim Alexander Joda* (CH), Prof. Dr. Florian Beuer (DE), Sascha Hein (DE), Dr. Florin Cofar (RO), Lorant Stumpf (IE), Dr. Gerwin V. Arnetzl (AT), Milos Miladinov (RO), Florin Stoboran (RO)

Přednášející, sobota 11. listopad:
Dr. Stefan Röhling* (CH), Dr. Knut Hufschmidt (AT), Dr. Ronaldo Hirata (USA), Carsten Fischer (DE), Dr. Peter Gehrke (DE), MUDr. Petr Hajný (CZ), Prof. Dr. Petra Gierthmühlen (DE), Assoc. Prof. Dr. Marko Jakovac (HR), Alen Alic (HR), Prof. Dr. Irena Sailer* (CH), Vincent Fehmer* (CH), Dominique Vinci (CH)

*) powered by straumann simply doing more

Austria Center Vienna | Bruno-Kreisky-Platz 1 | 1220 Vídeň | Rakousko
Kongresový jazyk: angličtina se simultánním překladem do českého jazyka
Další informace: http://cie.dental/

ivoclar vivadent
passion vision innovation

DENTIS

Partner č. 1 v zubní implantologii

DENTIS V ČÍSLECH!

97 % ÚSPĚŠNOST VE VŠECH INDIKACÍCH

PŘES **330** AKTIVNÍCH UŽIVATELŮ (ČR&SR)

ZÁKAZNICKÝ SERVIS **24/7/365**

12 LET NA ČR A SR TRHU

PŘES **13 000** POLOŽEK SKLADEM

CENA ZA IMPLANTÁT JIŽ OD **1 900 KČ** VČ.DPH

CENA CHIRURGICKÉ SADY JIŽ OD **36 300 KČ** VČ. DPH

PRŮMĚR NEJŠIRŠÍ FIXTURY **8 MM**

POUŽÍVÁNO V **73** ZEMÍCH SVĚTA

20 IMPLANTÁTŮ ZDARMA K CHIRURGICKÉ SADĚ

4 000 000 PRODANÝCH IMPLANTÁTŮ

25 % PRŮMĚRNÝ MEZIROČNÍ RŮST

PRŮMĚR NEJUŽŠÍ FIXTURY **2 MM**

15 % Z PŘÍJMŮ DÁVÁME ZPĚT DO VÝZKUMU A VÝVOJE

∞ DOŽIVOTNÍ ZÁRUKA NA IMPLANTÁTY

DORUČENÍ PO PRAZE DO **30 MINUT**

DORUČENÍ PO SR DO **48 HODIN**

DORUČENÍ PO ČR DO **24 HODIN**

JSME ŘEŠENÍ! JSME DENTIS!

Asklepion – Trade s.r.o., Londýnská 39, 120 00 Praha 2, +420 724 873 750, info@dentis-implant.com
www.facebook.com/dentis.implantaty | **www.dentis-implant.com**