odborné sdělení

INTERDISCIPLINÁRNÍ SPOLUPRÁCE U SLOŽITÝCH KAZUISTIK 1. DÍL: REKONSTRUKCE CHRUPU PACIENTKY S EKTODERMÁLNÍ DYSPLAZIÍ

Kazuistika

Ivo Marek, Adam Vilášek, Martin Starosta

Klinika zubního lékařství, Lékařská fakulta Univerzity Palackého a Fakultní nemocnice, Olomouc
Stomatologické centrum STOMMA, Břeclav

O AUTORECH

MUDr. Ivo Marek, Ph.D., ukončil studium stomatologie na LF UP v Olomouci v r. 1990. V letech 1996–1999 absolvoval tamtéž postgraduální studium v oboru ortodoncie. V r. 1999 otevřel v Břeclavi Soukromé stomatologické centrum STOMMA, zaměřené na interdisciplinární zubní péči, především na spolupráci ortodontisty s parodontologem a implantologem. V r. 2008 ukončil doktorandské studium na LF UP v Olomouci (Ph.D.). Nadále pracuje jako odborný asistent na Klinice zubního lékařství LF UP v Olomouci a jako externí učitel na ortodontickém oddělení LF UK a VFN v Praze. Publikoval 33 článků a přednesl přes 160 přednášek v ČR a zahraničí. Je místopředsedou České ortodontické společnosti, členem Evropské ortodontické společnosti, Americké ortodontické společnosti, Světové ortodontické společnosti. V r. 2007 byl jmenován čestným členem Implantologického klubu ČR za rozvoj spolupráce mezi obory ortodoncie a implantologie. Dále je členem redakční rady časopisu Ortodoncie, akreditační komise MZ ČR a zástupce České ortodontické společnosti v EFOSA (Evropská asociace ortodontických společností) a recenzentem časopisu Ortodoncie a Angle Orthodontist. V r. 2014 byl jmenován Ambasadorem Americké ortodontické společnosti. V r. 2015 se stal členem European Advisory Board firmy AlignTechnology.

Kontakt: ortho.marek@email.cz
Stomatologické centrum STOMMA
Tř. 1. Máje 3414
690 02 Břeclav

MDDr. Adam Vilášek (*1986) absolvoval v r. 2011 obor zubní lékařství na LF UP v Olomouci. V letech 2011–2012 pracoval v soukromé zubní praxi v Trenčíně. Od r. 2012 je zaměstnán v soukromé zubní klinice Stomma, s. r. o., v Břeclavi jako praktický zubní lékař. Od r. 2013 pracuje jako vedoucí lékař se zaměřením výhradně na protetickou stomatologii. V letech 2013–2015 byl částečně zaměstnán na protetickém oddělení zubní kliniky LF UP, kde se věnoval náhradě laterálních řezáků při agenezi pomocí dentálních implantátů. Věnuje se interdisciplinární spolupráci při řešení komplexních případů.

Doc. MUDr. Martin Starosta, Ph.D., v r. 1991 absolvoval obor stomatologie na LF UP v Olomouci. V r. 1994 složil atestaci I. stupně ze stomatologie, v r. 1997 nástavbovou atestaci z parodontologie a onemocnění sliznice dutiny ústní, v r. 1999 ukončil doktorandské studium (Ph.D.) a v r. 2004 obhájil habilitační práci *Regenerace parodontu* (doc.). V r. 1999 byl jmenován soudním znalcem v oboru forenzní stomatologie. V současnosti pracuje jako vedoucí oddělení parodontologie na Klinice zubního lékařství LF UP v Olomouci a zároveň pracuje v soukromé praxi v Olomouci a Břeclavi. Podílí se na výuce pregraduálních a postgraduálních studentů a těch, kteří se zajímají o implantologii a parodontologii, podporuje nové metody a techniky v zubním lékařství. Je autorem 35 odborných článků, monografie *Plastická chirurgie parodontu*, dvou skript pro pregraduální studenty zubního lékařství, kapitol v parodontologické učebnici *Practical Advisor for a Dentist* (Verlag Dashofer) a více než 300 přednášek.

SOUHRN: Ektodermalní dysplazie (ED) je onemocnění se silnou dědičnou zátěží, jež má dvě základní formy (hypohidrotickou a hidrotickou), které jsou vyjádřeny specifickými příznaky. Hypohidrotická forma je typická mnohočetnými agenezemi zubů manifestujícími se již i v dočasném chrupu a masivní hypoplazií kosti v místech ageneze. Dentální projevy ektodermální dysplazie (oligodoncie, anodoncie) nemusí být řešeny pouze protetickou léčbou (částečná či celková zubní náhrada), případně za pomoci implantátů. Lze uvažovat i o využití přítomných zubů a o interdisciplinární terapii s individuálním přístupem k pacientovi, zahrnující spolupráci pedostomatologie, ortodoncie, dentální implantologie, resp. dentoalveolarní chirurgie, kterou ukončí protetické doléčení. Uvedená kazuistika demonstruje pacientku s hypohidrotickou formou ektodermální dysplazie, která se projevuje mnohočetnými agenezemi. Komplexní léčba obou zubních oblouků zahrnovala interdisciplinární proteticko-implantologickou sanaci, které předcházelo ortodontické předléčení. Základním principem terapie bylo postupovat co nejméně invazivně. Důležitým bodem léčebného plánu byl ortodontický uzávěr některých mezer a vytvoření ideálních prostorových poměrů pro následnou protetickou sanaci. Zvolený postup byl z hlediska koordinace jednotlivých léčebných kroků značně náročný, nicméně vzhledem k nízkému věku pacientky velmi racionální.
Klíčová slova: ektodermální dysplazie, hypoplazie kosti, mnohočetné ageneze, implantace, interdisciplinární spolupráce.

INTERDISCIPLINARY TREATMENT IN DIFFICULT CASES PART 1: DENTAL RECONSTRUCTION IN A PATIENT WITH ECTODERMAL DYSPLASIA
Case report

SUMMARY: Ectodermal dysplasia (ED) is a disorder with heavy genetic causes. There are two basic forms (hypohidrotic and hidrotic) of ectodermal dysplasia, both of them have their specific symptoms. Hypohidrotic ectodermal dysplasia is characterized by multiple tooth agenesis manifested in primary teeth and massive bone insufficiency in the place of agenesis. Dental aspects of ectodermal dysplasia (oligidodoncia and angenesis) do not have to be solved only by prosthodontic (partial or complete removable dentures) or implant-based prosthodontic treatments. Another possible solution can be taken into ac-

count – saving the rest of the teeth and using particular approach to the patient in the interdisciplinary cooperation of pediatric dentistry, orthodontics, dental implantology or dentoalveolar surgery, together with final prosthodontic reconstrution. The case presented here shows a patient with hypohidrotic form of ectodermal dysplasia with mutiple agenesis. The solution involved a complex interdisciplinary cooperation including orthodontic treatment followed by the reconstruction of both dental arches. The main aspect of this therapy was to use minimally-invasive procedures. On that account, there were very important steps during the orthodontic treatment phase – closing the gaps and forming ideal space dimensions for subsequent prosthodontic reconstruction. This process was very demanding concerning the treatment plan and coordination. However, in view of the age of the pediatric patient, everything was done for a great profit in her future.
Key words: ectodermal dyslasia, bone hypoplasia, multiple agenesis, implants, interdisciplinary treatment.

LKS, 2016, 26(1): 10 – 18

ÚVOD

Ektodermální dysplazie (ED) je rozsáhlá a heterogenní skupina kongenitálních onemocnění, charakterizovaná poruchou ve vývoji tkání, které mají původ v embryonálním ektodermu (1). ED je poměrně vzácné onemocnění (7 případů na 10 000 narozených dětí), které však má 150 podtypů a je obecně klasifikováno jako hidrotická forma a hypohidrotická forma (syndrom Christův-Siemensův-Touraiseeův). Postihuje zejména mužské jedince a v neúplné formě i přenašečky příslušného genu vázaného na X chromozomu (2 – 4). Odpovědné geny za toto onemocnění jsou EDA (ectodysplasin A), umístěný na chromozomu X v pozici mezi 12 a 13.1 (dědí se v X-vázané recesivní formě), EDAR (ectodysplasin receptor) na chromozomu 2 v pozici mezi 11 a 13 a EDARADD na chromozomu 1 v pozici 43 (obojí má autozomálně recesivní typ dědičnosti) (5). Klinicky se projevuje různými abnormalitami ve vývoji struktury kůže, zubů, nehtů, potních žláz a dalšími vývojovými poruchami v oblasti hlavy. Kombinace symptomů často vytváří nestandardní vzhled, typický výraznými nadočnicovými oblouky, širokým nosem, propadlou nosní přepážkou a výraznými rty, které společně se špičatými řezáky evokující u mnoha lidí podobu upíra a vyřazují jedince z kolektivu. Intraorálně je typickým obrazem oligodoncie až celková anodoncie, dentální malformace, perzistence dočasných zubů a hypoplazie alveolárních výběžků (2, 3).

Dentální projevy anomálie, mnohá omezení související se sluněním (nebezpečí silných popálenin během několika minut), se sportovní činností pro nebezpečí přehřátí organismu a následného kómatu, znamenají pro dětského pacienta značný estetický problém a výraznou psychickou a sociální zátěž při jeho vývoji a formovaní. Protetická sanace je tedy nutná nejen pro zajištění základní funkce chrupu (nutriční problematika), ale také pro navození přijatelné estetiky zubních oblouků a obličeje z důvodů psychologicko-sociálních.

Mnohočetné ageneze (oligodoncie) jsou hlavní dentální anomálií, která se u pacientů s ektodermální dysplazií vyskytuje, a podle zahraničních studií jsou poměrně vzácné. V literatuře se udává prevalence 0,1 % (6, 7). Sanace obou zubních oblouků v případech oligodoncie nemusí být výhradně protetická (fixní, snímatelné či kombinované zubní náhrady), či implantologicko-protetická (8, 9). Může spočívat i v záchraně všech zbývajících zubů a minimální protetické sanaci díky ortodontickému předléčení. Pacienti s mnohočetnými agenezemi tak v dětském a adolescentním věku vyžadují velmi šetrný a individuální přístup, mezioborovou spolupráci zaměřenou na efektivní plánovaní s cíleným výběrem vhodných léčebných metod a jejich správné načasovaní a koordinaci. Je také nutné zohlednit odlišný kraniofaciální růst (5). Cílem terapie prezentované pacientky bylo zhotovit optimální náhradu nejen z hlediska funkce, tedy artikulace a fonace, ale také se pokusit o co nejharmoničtější průběh bílé a růžové estetiky vzhledem k abnormálním parametrům obličeje, které jsou typické pro ED.

ANAMNÉZA

Osobní anamnéza a celkové vyšetření: Pacientka ve věku 15 let, neudávala žádné kardiovaskulární onemocnění, nebrala žádné léky. Alergie, úrazy, operace ani ortodontickou či protetickou léčbu neuváděla. Nápadná byla částečná alopecie a pacientka se vůbec nepotila. Pocit vyřazení z kolektivu, značné psychické problémy spojené s komplexem méněcennosti potencovaným adolescentním věkem, měly svůj původ v estetice obličeje. Z tohoto důvodu pacientka požadovala korekci svého chrupu co nejdříve. Nutriční problematika nebyla pro ni dominantní a uvědomovala si ji jen částečně.

Genetické vyšetření: Genetickými laboratorními testy byla prokázána autozomálně recesivní hypohidrotická forma ektodermální dysplasie – EDARADD mutace.

Extraorální vyšetření: Obličej pacientky byl typický pro jedince s ektodermální dysplazii, charakterizovaný šikmýma očima, širokým nosem, propadlou nosní přepážkou, výraznými rty a částečnou alopecií s tenkými a křehkými vlasy. Sagitální rozměry byly bez výrazných změn. Byla přítomna vysoká linie úsměvu v rozsahu 3,0 mm, způsobená vertikálním přebytkem maxily a zvýšenou erupcí 11, 21. Výrazný a silný horní a dolní ret nekompenzoval gummy smile, důvodem byl konkávní tvar horního rtu při maximálním úsměvu **(obr. 1 – 3).**

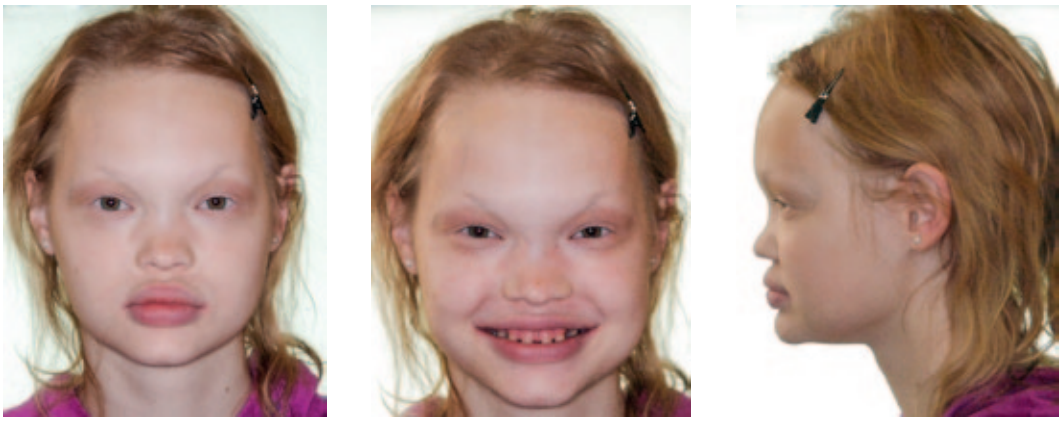

Obr. 1 – 3: Extraorální snímky ze vstupního vyšetření.

Intraorální vyšetření: Sliznice byla bez výraznějších změn, bez známek xerostomie, salivace byla zachovaná.

Nález při dentálním vyšetření: Artikulace byla v Angle I. tř. oboustranně.

V horní čelisti: Byly přítomny stálé střední horní řezáky čípkovitého tvaru připomínající špičáky, s výrazným diastematem 4,5 mm (v krčkové části zubů), perzistující dočasné špičáky oboustranně v lokalizaci mezi normálním postavením stálého špičáku a laterálního řezáku. Perzistující dočasné druhé molary byly v obvyklé lokalizaci. Byla zjištěna ageneze devíti zubů – 15, 14, 13, 12, 22, 23, 24, 25, 27 a výrazná hypoplazie hřebene alveolu jak v horizontálním, tak vertikálním rozměru v místě ageneze 14, 24.

***V dolní čelisti*:** Byla zjištěna ageneze deseti zubů – 46, 45, 44, 42, 41, 31, 32, 34, 35, 36. (V obou čelistech tak bylo agenezí postiženo celkem 19 stálých zubů.) U perzistujícího zubu 83 byla shledána viklavost I. stupně a oba špičáky měly výrazný distální sklon korunek kolem 50 stupňů. Při intraorálním vyšetření byla patrná masivní hypoplazie kosti hřebene alveolárního výběžku s vlajícím slizničním hřebenem (tzv. žiletkový alveolární hřeben). Třetí moláry nebyly prořezány. Interkuspidace byla zajištěna pouze skusem horních dočasných špičáků na dolní stálé špičáky a skusem 17 na 47 a 26 na 37 **(obr. 4–8).**

Analýza panoramatického snímku: Byla zjištěna výrazná mezera mezi 13–23, perzistující 55, 53, 63, 65, vertikální ztráta kosti v místě ageneze 14, 24, sklon kořenů 13, 23 meziálně 60 stupňů. Dočasné špičáky i dočasné druhé moláry měly plně zachované kořeny, bez viditelné resorpce apexů. Dalším zjištěním byla erupce 43 do 83, způsobující resorpci korunky a kořene meziálně, viditelná masivní vertikální ztráta kosti v lokalizaci premolárů a prvních molárů v dolní čelisti oboustranně **(obr. 9).**

Analýza telerentgenového snímku: I. skeletální třída, nízký úhel mandibulární linie a skeletálně hluboký skus.

Analýza CBCT: V horní čelisti v místě ageneze 14, 24 byl viditelný hřeben alveolárního výběžku s malou hypoplazií vertikálně, ale s masivní ztrátou kosti horizontálně. Alveolární výběžek šířky 1 mm byl tvořen pouze kompaktou bez spongiózy **(obr. 10).** V dolní čelisti, v oblasti premolárů a prvních molárů oboustranně, vzhledem k rozsáhlé insuficienci kosti vertikálně i horizontálně, nelze hovořit o hypoplazii alveolárního hřebene, neboť ten není vůbec založený. Patrné je pouze tělo dolní čelisti. Canalis mandibulae se nachází 2–3 mm pod hřebenovou kompaktou těla dolní čelisti **(obr. 11).**

LÉČEBNÁ ROZVAHA

Je třeba zvážit takovou léčebnou variantu, která by zohledňovala psychologicko-sociální problematiku a která by zároveň byla co nejméně invazivní a přitom byla dlouhodobým řešením. Důležitým aspektem byla také možnost alternativních způsobů léčby v budoucnu. Klíčové faktory, které bylo třeba brát v úvahu, byly: životnost perzistujících dočasných zubů, možnost jejich využití jako pilířů fixní náhrady, reálnost implantace v zónách extrémní hypoplazie v dolní čelisti a možnost využití stálých zubů v dolní čelisti jako pilířů fixního můstku. Nejdůležitějším bodem v tvorbě léčebného plánu bylo posouzení prognózy zubů dočasné dentice. Jak je z odborné literatury známo, kořeny dočasných zubů, které mají nezkrácenou délku, případně minimální resorpci po pubertálním růstovém spurtu, perzistují v čelisti dlouhodobě s velmi dobrou prognózou (10–12). Naprosto zásadní však je, že dočasné zuby u pacientů s ektodermální dysplazií se navíc chovají jako zuby stálé, nepodléhají resorpci kořenů během ortodontických posunů (což je za normální situace běžné) a mohou být dokonce využity jako pilíře zubních náhrad (13).

LÉČEBNÝ PLÁN

Léčebný plán zohledňoval věk pacientky a byl sestaven v souladu s koncepcí minimální invazivity. To znamená co nejmenší snesení tvrdých zubních tkání při preparaci zubů na zubní náhrady, ale také zamezení ztráty dočasných zubů a naopak jejich protetické využití.

Postup:

1. Zhotovení diagnostického set-up výsledné artikulace, který umožnil posoudit reálnost plánovaného výsledku. Zároveň také sloužil ke kontrole posunů zubů během ortodontické terapie **(obr. 12–13).**

2. Rekonstrukce čípkovitých korunek do tvaru středních horních řezáků.

3. Nasazení horního fixního aparátu – uzavření diastematu mezi 13–23, distalizace dočasných špičáků do Angle I. tř. a mezializace druhých dočasných molárů a prvních stálých molárů. První dočasné moláry ponechat v zubním oblouku.

4. Nasazení dolního fixního aparátu – napřímení kořenů dolních špičáků, následně jejich distalizace a mezializace druhých molárů do pozice prvních molárů, a tak aby došlo ke zmenšení prostoru mezi pilířovými zuby a k vytvoření ideálních mezer pro budoucí mezičleny. Plánovaná artikulace v Angle I. tř.

5. Implantace v pozici 12, 22.

6. Celokeramické korunky na zubech 55, 53, 11, 21, 63, 65 a na implantátech v lokalizaci 12, 22.

7. Fixní můstek v dolní čelisti s pilířovými zuby 46, 43, 33, 36 a s mezičleny nahrazujícími oboustranně první i druhé premoláry a všechny řezáky.

8. Retenční fáze léčby – fixní retainer 11, 21 a horní a dolní retenční fólie.

LÉČEBNÝ POSTUP

Protetická fáze I

Po minimálně invazivní preparaci pilířů byly na zuby 11, 21 adaptovány provizorní pryskyřičné korunky ve tvaru středních řezáků a extrahován resorbovaný zub 83 **(obr. 14).**

Ortodontická fáze

1. Ve věku 15,5 let byl pacientce nasazen horní fixní aparát včetně dočasných zubů – ortodontické zámky Elite Mini Twin s drážkou .022"x .025" (OrthoOrganizer, Carlsbead, USA) a ortodontickými kroužky Epic (OrthoOrganizer, Carlsbead, USA). V první fázi nivelizace probíhala sekvenčně, od prvotního .014" Orthonol Superelastic Nitanium až po .019"-.025" Orthonol Superelastic Nitanium (RMO Inc., Denver, USA). Následně byly distalizovány dočasné špičáky do Angle I. tř. Byla otevřena ideální mezera vpravo a vlevo v místě laterálních řezáků na 6,0 mm. V další fázi byly mezializovány dočasné horní moláry 55, 65 do úzkého hypolastického alveolárního výběžku, s úplným uzávěrem mezer při agenezi 14, 24, následované mezializací prvních molárů 16, 26 **(obr. 15).**

2. Dolní fixní aparát byl nasazen ve stejné době jako horní fixní aparát. Po primárním napřímení špičáků byla započata jejich distalizace k druhým molárům. Ty byly reciproční silou postupně mezializovány **(obr. 16).** Následkem posunu zubů do úzkého alveolárního výběžku došlo při posunu špičáků nejdříve k jejich distálnímu sklonu, po kterém následovalo napřímení kořenů 33, 43. Bylo nutné dosáhnout úplné paralelity zubů, jaká je pro pilířové zuby požadována **(obr. 17–19).**

3. Fixní aparát byl sejmut po 18 měsících ortodontické terapie. Výsledný stav po ortodontické terapii: v horní čelisti byly dočasné špičáky v „Angle I. tř." a byla otevřena mezera 6 mm pro implantaci horních laterálních řezáků **(obr. 18, 20).** Pro-

Obr. 4–8: Intraorální snímky ze vstupního vyšetření.

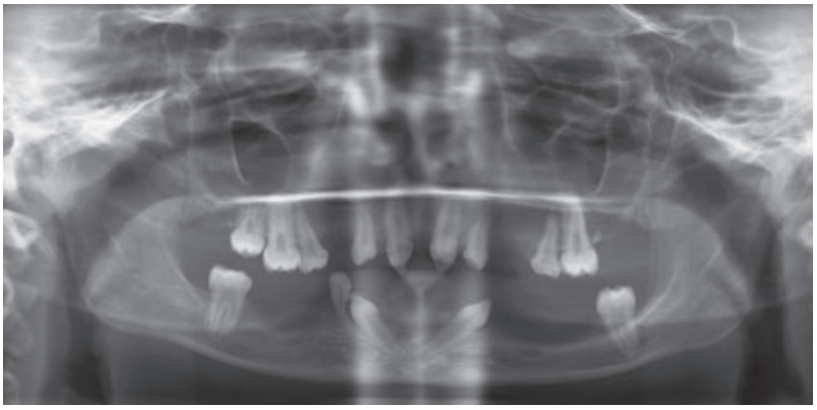

Obr. 9: Panoramatický snímek před léčbou.

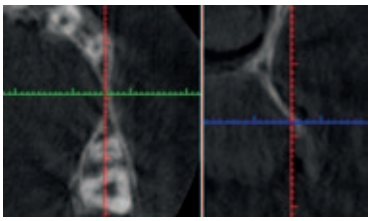

Obr. 10: CBCT řez v horní čelisti v místě 24.

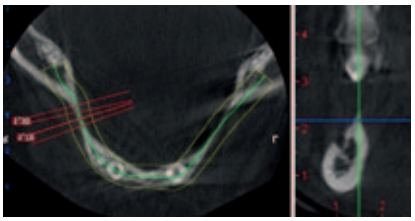

Obr. 11: CBCT řez v dolní čelisti v místě 45 s masivní insuficiencí v místě 45.

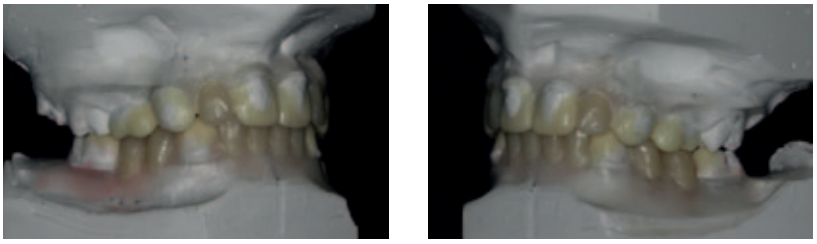

Obr. 12–13: Diagnostický set-up stanovený dle léčebného plánu.

Obr. 14: Provizorní pryskyřičné korunky na 11, 21.

Obr. 15: Okluzní pohled horní čelisti po distalizaci 53, 63 a uzavření mezer v místě 14, 24 mezializací dočasných zubů.

Obr. 16: Okluzní pohled dolní čelisti po distalizaci 33, 43 a mezializaci 37, 47.

Obr. 17–18: Boční pohled distalizovaného zubu 43 před a po napřímení jeho kořene.

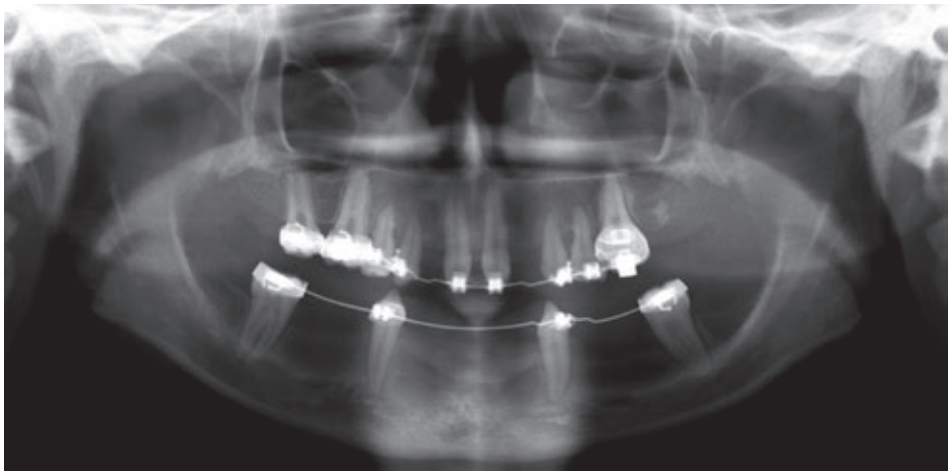

Obr. 19: Napřímené kořeny 33, 43 na OPG snímku, ideální postavení pilířových zubů.

Obr. 20: Frontální pohled po sejmutí fixního aparátu, mezery na náhradu 12, 22 6 mm, vertikální tvorba kosti v dolní čelisti.

Obr. 21: Situace v úsměvu – vysoká linie 3,0 mm.

Obr. 22: Okluzní pohled dolní čelisti po sejmutí, ideální mezery na mezičleny.

Obr. 23: Stanovení sklonu fixtury implantátu přes operační šablonu.

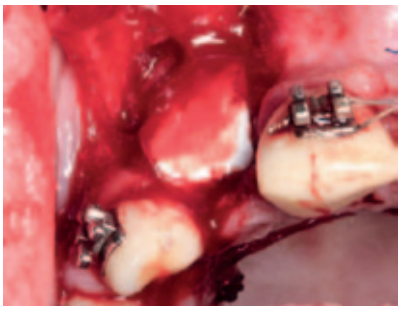

Obr. 24: Zavedení fixtury s GTR (BioGide, BioOss).

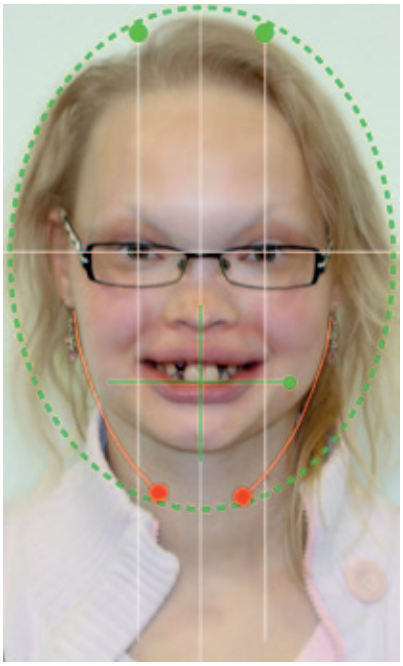

Obr. 25–26: Faciální analýza dle DSD konceptu a digitální vizualizace plánované situace.

Obr. 27: Mock-up pacientky zhotovený dle diagnostické šablony bez preparace.

blémem byla stejně vysoká linie úsměvu jako na začátku léčby **(obr. 21).** Dočasné druhé moláry byly stejně jako stálé horní moláry mezializovány až k dočasným špičákům a mezery po agenezi 14, 24 byly úplně uzavřeny **(obr. 15).** V dolní čelisti byly špičáky napřímeny a distalizovány o 5 mm oboustranně, dolní druhé moláry mezializovány o 4–5 mm do pozice prvních molárů, čímž byly vytvořeny ideální mezery pro mezičleny fixního můstku **(obr. 22).** Ve frontálním segmentu dolní čelisti byla formována vertikálně a částečně i horizontálně rozsáhlá masa kosti alveolárního výběžku. Výška a šířky tohoto hřebene byla rovna úrovni vrcholu hřebene alveolárního výběžku posunovaných špičáků **(obr. 20).** Je známo, že kost novotvořená ortodontickým posunem je v čase stabilní (13).

4. Retenční fáze byla z důvodu bezprostředně následující protetické fáze omezena jen na horní a dolní retenční fólii a fixní retainer 11–21.

Nález na OPG snímku po ortodontické léčbě: Napřímené kořeny 33, 43. Prostor ageneze 14, 24 uzavřen. Přítomný výrazný vertikální kostní defekt mezi 53–55 a 63–65 odpovídající původní vertikální úrovni hřebene alveolu. Na kořenech 55, 65 patrná zevní resorpce kořene, a to v místě, kde v zóně tlaku mezializovaný zub narážel na vrchol hřebene alveolu (místo s tvrdou kompaktou bez spongiózy). Tato resorpce ustává a částečně se reparuje ihned po ukončení působení ortodontické síly **(obr. 19)**.

Po ukončení ortodontické fáze terapie nevykazoval zub 63 známky vitality (z důvodu caries pulpae penetrans palatinálně), proto byl před započetím protetické sanace endodonticky ošetřen. Z důvodu širokého foramen apicale byl apikální vchod utěsněn pod kontrolou mikroskopu biokompatibilním sealerem MTA a následně byl kanálek zaplněn nahřátou gutaperčou.

Implantologická fáze

Implantace proběhla v 17 letech pacientky. Na základě růstové analýzy zápěstí byl u ní růst ukončen (fáze růstu Ru). Implantáty byly zavedeny 3 měsíce před ukončením ortodontické terapie, tak aby protetická fáze léčby navazovala bezprostředně na sejmutí fixního aparátu. Pro určení správné pozice fixtur, vhodné pro protetické ošetření, byla použita operační šablona, vyrobená z vakuované fólie přes wax-up nahrazovaných zubů. Poloha korunky přesně určí středovou pozice fixtury i její vhodný sklon. Umístění fixtury bylo označeno před odklopením měkkých tkání. Po odklopení mukoperiostálního laloku byl pak pilotním vrtákem určen vhodný sklon fixtury **(obr. 23).** Následovala postupná preparace lůžka pro zavedení implantátu (Impladent 2,9 x 14 mm, Lasak, Česká republika) dle estetických zásad implantace (14).

Vestibulárně viditelná konkavita alveolu a obnažení fixtury bylo řešeno pomocí metody řízené tkáňové regenerace (guided bone regeneration GBR). V tomto případě byla k náhradě kostní tkáně použita směs autogenní kosti získané během preparace (bone chips) a materiálu BioOss Colagen (Geistlich, Švýcarsko). Po formaci kostního štěpu byla augmentovaná oblast překryta BioGide membránou (Geistlich, Švýcarsko), následně mukoperiostálním lalokem a byla provedena sutura monofilem 5/0 bez jakéhokoliv napětí **(obr. 24)** (15). Vhojovací válečky byly zavedeny 4 měsíce po zavedení implantátů.

Protetická fáze II

Po vyhodnocení faciálního pohledu s výrazným a silným horním a dolním rtem, vysoké linie úsměvu a zejména konkávního tvaru horního rtu při maximálním úsměvu, byla zřejmá nutnost harmonizovat vztah dento-gingivo-faciální estetiky. K tomu bylo zapotřebí zvětšení rozměrů všech šesti frontálních zubů a korekce průběhu marginální gingivy. Její prodloužení kraniálně bylo možné jen za pomoci apikálně posunutého laloku se současnou osteoplastikou a gingivektomií.

Postup:

1. Zhotovené studijní modely byly s pomocí obličejového oblouku zastaveny do artikulátoru. Pro zpřesnění analýzy a stanovení vztahu referenčních linií byly zhotoveny portrétové snímky, které byly zpracovány dle DSD (Digital Smile Design) konceptu (16) **(obr. 25–26).** V prezentačním programu byla vizualizována plánovaná situace a konzultována s pacientkou.

2. Na digitální snímky byly zakresleny související referenční linie a poměry délky vůči šířce korunky zubu a tyto hodnoty byly následně přeneseny na voskový model (wax-up) (17).

3. Wax-up byl odublován a na získaném pracovním modelu byla pomocí vakuované fólie vyrobena diagnostická šablona. Ta sloužila k tomu, aby pacientka získala představu o výsledné rekonstrukci chrupu ještě před preparací zubů (mock-up zkouška). Postup byl takový, že šablona se naplnila nízkoviskózním světlem tuhnoucím kompozitním materiálem a byla umístěna na zuby, které byly izolovány tekutou vazelínou. Tímto postupem bylo možné přenést obrysy zubu z wax-up na zubní oblouk pacientky (18) **(obr. 27).**

4. Pro lepší orientaci byly před chirurgickým výkonem zhotoveny provizorní šroubované korunky s plánovaným průběhem incizálních hran. Implantáty byly otištěny otevřenou technikou A silikonem Express XT Penta H (3M ESPE, Německo). Provizorní korunky byly našroubovány na implantáty a dotaženy na 35 Ncm. Diagnostická šablona sloužila jednak k přenosu plánovaného tvaru zubního oblouku z wax-up do úst, jednak jako pomůcka chirurga při korekčním výkonu na měkkých i tvrdých tkáních.

5. Dentogingivální komplex byl v některých místech menší než 2 mm, avšak šířka keratinizované gingivy byla větší než 3 mm. Pro chirurgické prodloužení korunek byl zvolen typ operace apikálně posunutého laloku s osteoplastikou a gingivektomií. Chirurg se neřídil pouze šablonou, naopak stěžejní pro něj byla pozice marginální gingivy u provizorních korunek na implantátech (18).

6. Preparace byla v souladu s koncepcí minimální invazivity. Přítomnost perzistujících dočasných zubů s odlišnou anatomií a morfologií oproti stálým zubům vedla k nutnosti velice obezřetné preparace, tak aby nedošlo k preparačnímu traumatu a otevření dřeňové dutiny s nutností endodontického ošetření (18).

Preparace zubů na provizorní korunky v horním zubním oblouku proběhla bezprostředně po chirurgickém výkonu. Provizorní korunky byly vyrobeny z materiálu na bázi Bis-GMA a velice šetrně bez přebytku nacementovány provizorním cementem, který neobsahoval eugenol – Dentotemp (Itena, Francie).

7. Byly pořízeny nové situační otisky obou čelistí, skusový registrát a mezičelistní vztahy obličejovým obloukem. Následně zhotovená diagnostická šablona pro dolní čelist posloužila k preparaci špičáků a molárů. Díky jejich morfologii a ortodontickému napřímení byla preparace nepatrná. Vyztužený provizorní můstek byl fixován provizorním cementem Dentotemp (Itena, Francie). V horní čelisti, v období šestiměsíčního hojení tkání po chirurgickém výkonu, byl na implantátech 12, 22 upraven tvar provizorních korunek **(obr. 28).** Korunky byly postupně upravovány po čtyřech, následně pak po dvou měsících. Provizorní protetické práce byly ponechány na zubech 9 měsíců **(obr. 29).**

8. Zachované opěrné zóny v distálních úsecích horní čelisti umožnily odstranit provizorní korunky ve frontálním úseku

a pomocí individuálních otiskovacích kapen pořídit jednofázovou technikou dvojího míchání A silikonem Express XT Penta H (3M ESPE, Německo) definitivní otisky, a to jak implantátů, tak vlastních zubů. Během zhotovení definitivní práce se zubní technik řídil odlitky provizorních prací pořízených před definitivním broušením (16). Korunky na dočasných zubech byly vyrobeny z IPS e.max Press (Ivoclar Vivadent, Švýcarsko) a korunky na implantáty z IPS e.max Press s hybrid abutmentem a s titanovým dosedem (Lasak, ČR). Korunky byly fixovány pomocí duálně tuhnoucího kompozitního cementu RelyX U200 (3M ESPE, Německo).

9. Následovala finální preparace a otisky zubů v dolní čelisti. Otisky byly zhotoveny jednofázovou technikou dvojího míchání A silikonem Express XT Penta H (3M ESPE, Německo), a to po retrakci gingivy technikou dvou retrakčních vláken. Kovová konstrukce metalokeramického můstku byla vyfrézována z M-CrCO-D100 slitiny (BioCam, Lasak, ČR) a po vyzkoušení v ústech pacientky byla konstrukce celá překryta keramickým materiálem (Ivoclar Vivadent – IPS InLine, Švýcarsko). Můstek byl nejprve fixován pomocí dlouhodobého provizorního fixačního materiálu Dentotemp (Itena, Francie) a za další 2 měsíce byl fixován definitivně pomocí skloionomerního cementu Fuji Plus (GC, Japonsko) **(obr. 30–38)**. Všechny protetické práce byly zhotoveny Zuzanou Belanskou (STOMMA lab Břeclav).

Pacientka byla odeslána na dentální hygienu k optimalizaci výběru čisticích dentálních pomůcek a poučena o ústní hygieně s novými protetickými pracemi. Nicméně její dentální hygiena měla i po nacementování finálního můstku a v retenční fázi léčby značné nedostatky.

DISKUSE

V prezentované kazuistice byl sestaven a realizován interdisciplinární léčebný plán, který na jedné straně znamenal postup minimálně invazivní, zachovávající všechny přítomné zuby (jak stálé, tak dočasné), na druhé straně to byl postup organizačně, léčebně a časově značně náročný. Proto je dobré diskutovat jiné léčebné postupy a alternativy zvoleného léčebného plánu. V úvahu připadají dvě alternativní varianty sanace chrupu prezentované pacientky:

1. Varianta pouze implantologická: Extrakce všech přítomných zubů (dočasných i stálých) v horní a dolní čelisti a kompletní rekonstrukce zubních oblouků šroubovanou – podmíněně snímatelnou konstrukcí nesenou na implantátech. V horní čelisti na šesti implantátech, a to v místě středních řezáků, špičáků a prvních molárů, případně po třech implantátech na obou stranách distálně a na nich nesené šroubované či cementované fixní konstrukce. V dolní čelisti by připadalo v úvahu zavedení pěti implantátů ve frontálním segmentu, kde je dostatek kosti vertikálně, které by nesly šroubovanou konstrukci v podobě Brånemarkova mostu s extenzními rameny distálně. Výhodou je relativně krátká doba celkové terapie a úzce pojaté mezioborové řešení (implantologicko-protetické), které není tak náročné na koordinaci jednotlivých kroků terapie. Nevýhodou je jeho radikálnost. V případě selhání implantátů a vzniku periimplantitidy, jejímž následkem by došlo k další ztrátě kosti jak vertikálně, tak horizontálně, by bylo velice obtížné, ne-li nemožné, zavést implantáty opětovně. Za nevýhodu je možné považovat i finanční náročnost této varianty. Hojně diskutovanou problematikou je zavádění implantátů u rostoucích pacientů. Většina studií uvádí kontraindikaci zavádění u pacientů v době skeletálního růstu, a to z důvodu „zanoření“, reinkluze implantátu, pokračujícím vertikálním růstem čelisti (19–25). Nicméně několik autorů uvádí jako jedinou výjimku zavedení implantátu u rostoucího pacienta dia-

Obr. 28: Situace po chirurgickém prodloužení klinických korunek – provizorní korunky v horní čelisti, provizorní můstek v dolní čelisti.

Obr. 29: Zhojení měkkých tkání a modelace gingivy kompozitním materiálem 9 měsíců po osteoplastice.

Obr. 30–31: Přední a boční pohled na artikulaci u finální protetické práce.

Obr. 32: Celokeramické korunky na implantátech 12, 22 a zubech 53, 55, 63, 65. Ideální průběh marginální gingivy high-low-high a proporcionality velikosti korunek.

Obr. 33: Okluzní snímek horní čelisti s kompletním uzavřením mezer po sanaci.

Obr. 37: Situace v úsměvu – ideální vztah mezi linií horního a dolního rtu a průběhem marginální gingivy, resp. incisálních hran zubů frontálního segmentu maxily.

Obr. 34–36: An face pohled při pootevřených ústech, emočním úsměvu a poloprofil.

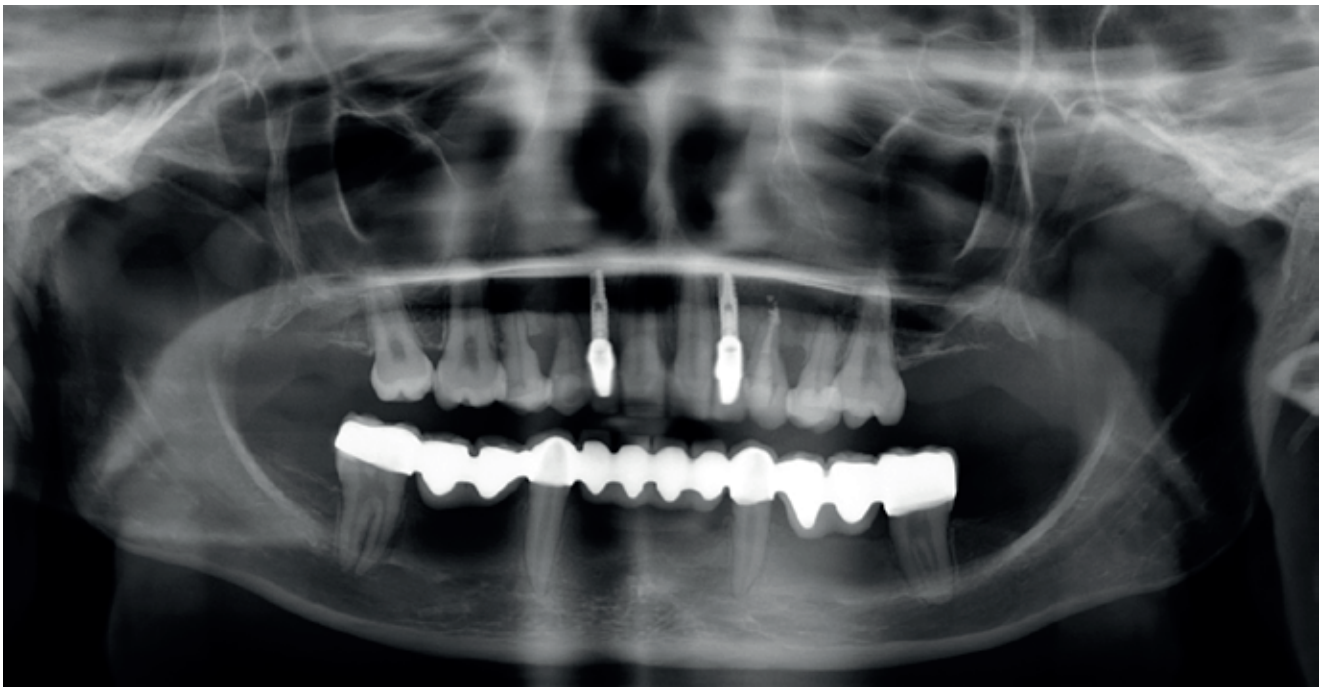

Obr. 38: Panoramatický snímek po finální rekonstrukci.

gnózu ektodermální dysplazie, kde důležitějším faktorem je navodit funkci dentice (22–28).

2. Implantologicko-protetické řešení s ponecháním zbývajících zubů. V dolní čelisti je možné situaci řešit fixním můstkem v rozsahu 33–43 s podmíněně snímatelnou náhradou v distálním úseku se zásuvnými spoji. V úvahu také připadá rekonstrukce snímatelnou náhradou na teleskopických korunkách. Předpokladem je vybavení perzistujícího zubu 83. V horní čelisti je alternativou prezentované sanace implantace v místě stálých špičáků a korunky na dočasných špičácích ve tvaru laterálních řezáků. Výhodou tohoto řešení je krátká doba terapie a jednoduchost v plánování bez dalších stomatologických oborů. Nevýhodou je především zásadní nedostatek kosti pro implantaci v lokalitě 13, 23 a nevhodné mezery mezi zuby v celém zubním oblouku horní čelisti. V dolní čelisti je velkým problémem rozsáhlý prostor mezi špičákem a dolním druhým molárem, který je větší než tři mezičleny, dále pak distoinklinace korunek 13, 23, která znemožňuje nabrousit tyto pilířové zuby paralelně bez současné dekapitace korunek. Tedy alespoň lokální ortodontická intervence v podobě napřímení kořenů je nezbytností.

Možné jsou i kombinace jednotlivých postupů, jako například dva implantáty v horní čelisti v lokalizaci 13, 23 s korunkami na ostatních zubech a kompletní šroubovaná konstrukce nesená na pěti implantátech v dolní čelisti.

ZÁVĚR

Prezentované řešení oligodoncie u pacientky s ED je založeno na principech minimální invazivity, tedy zachování všech přítomných zubů a co nejmenší ztráty tvrdých zubních tkání. Při počtu 9 nezaložených zubů v horní čelisti bylo nutné zavést pouze 2 implantáty. Tento výsledek je možný jen za předpokladu stanovení přesného léčebného protokolu vycházejícího z těsné interdisciplinární spolupráce s významnou rolí ortodontického předléčení. Jeho význam tkví především v uzávěru mezer při agenezi a vytvoření ideální dentální proporcionality před následnou protetickou sanací díky posunu budoucích pilířových zubů. Vedlejším, ale důležitým efektem těchto posunů, je formování nové kosti, která bude stabilní v čase pro implantaci v budoucnu.

Literatura

1. Wohlfart S, Söder S, Smahi A, Schneider H. A novel missense mutation in the gene EDARADD associated with an unusual phenotype of hypohidrotic ectodermal dysplasia, Am J Med Genet A, 2015, 10(5), in press.

2. Bidra AS, Martin JW, Feldman E. Complete denture prosthodontics in children with ectodermal dysplasia: review of principles and techniques. Compendium of Continuing Education in Dentistry, 2010, 31(6): 426–444.

3. Priolo M, Laganà C. Ectodermal dysplasias: a new clinical-genetic classification. Journal of Medical Genetics, 2001, 38(9): 579–585.

4. Dellavia C, Catti F, Sforza C, Tommasi DG, Ferrario VF. Craniofacial growth in ectodermal dysplasia. An 8 year longitudinal evaluation of Italian subjects, Angle Orthodontist, 2010, 8(4): 733–739.

5. Prachár P, Bartáková S, Černochová P, Kuklová J, Vaněk J. Ektodermální dysplazie – souvislosti a implantace. Čs stom, 2009, 109(6): 106–111.

6. Rølling S, Poulsen S. Oligodontia in Danish schoolchildren. Acta Odontol Scand, 2001, 59(2): 111–112.

7. Polder BJ, Van't Hof MA, Van der Linden FP, Kuijpers-Jagtman AM. A meta-analysis of the prevalence of dental agenesis of permanent teeth. Community Dent Oral Epidemiol, 2004, 32(3): 217–226.

8. Filius MP, Vissink A, Raghoebar GM, Visser A. Implant-retained overdentures for young children with severe oligodontia: a series of four cases. Journal of Oral and Maxillofacial Surgery, 2014, 72(9): 1684–1690.

9. Ramos V, Giebink DL, Fisher JG, Christensen LC. Complete dentures for a child with hypohidrotic ectodermal dysplasia: a clinical report. J Prosthet Dent, 1995, 74(4): 329–331.

10. Ith-Hansen K, Kjaer I. Persistence of deciduous molars in subjects with agenesis of the second premolars. Eur J Orthod, 2000, 22(3): 239–243.

11. Bjerklin K, Bennett J. The long-term survival of lower second primary molars in subjects with agenesis of the premolars. Eur J Orthod, 2000, 22(3): 245–255.

12. Doğan MS, Callea M, Yavuz Ì, Aksoy O, et all. An evaluation of clinical, radiological and three-dimensional dental tomography findings in ectodermal dysplasia cases. Med Oral Patol Oral Cir Bucal, 2015, 20(3): e340–346.

13. Eliášová P, Marek I, Kamínek M. Implant site development in the distal region of the mandible: Bone formation and its stability over time. Am J Orthod Dentofacial Orthop, 2014, 145(3): 333–340.

14. Buser D, Martin W, Belser UC. Optimizing esthetics for implant restorations in the anterior maxilla: anatomic and surgical considerations. Int J Oral Maxillofac Implants, 2004, 19(Suppl): 43–61.

15. Buser D, Dula K, Belser U, Hirt HP, Berthold H. Localized ridge augmentation using guided bone regeneration. 1. Surgical procedure in the maxilla. Int J Periodontics Restorative Dent, 1993, 13(1): 29–45.

16. Coachman C, Van Dooren E, Gürel G, Landsberg CJ, Calamita MA, Bichacho N. Smile design: From digital treatment planning to clinical reality. In: Cohen M (ed). Interdisciplinary Treatment Planning. Vol 2: Comprehensive Case Studies. Chicago: Quintessence, 2012, 119–174.

17. Reshad M1, Cascione D, Magne P. Diagnostic mock-ups as an objective tool for predictable outcomes with porcelain laminate veneers in esthetically demanding patients: a clinical report. J Prosthet Dent, 2008, 99(5): 333–339.

18. Edelhoff D, Brix O. All-ceramic restorations in different indications: a case series. J Am Dent Assoc, 2011, 142(Suppl 2): 14–19.

19. Dietschi D, Schatz JP. Current restorative modalities for young patients with missing anterior teeth. Quintessence Int, 1997, 28(4): 231–240.

20. Thilander B, Odman J, Lekholm U. Orthodontic aspects of the use of oral implants in adolescents: a 10-year follow-up study. Eur J Orthod, 2001, 23(6): 715–731.

21. Thilander B, Odman J, Jemt T. Single implants in the upper incisor region and their relationship to the adjacent teeth. An 8-year follow-up study. Clin Oral Implants Res, 1999, 10(5): 346–355.

22. Bergendal B, Norderyd J, Bågesund M, Holst A. Signs and symptoms from ectodermal organs in young Swedish individuals with oligodontia. Int J Paediatr Dent, 2006, 16(5): 320–326.

23. Bergendal B, Bjerklin K, Bergendal T, Koch G. Dental Implant Therapy for a Child with X-linked Hypohidrotic Ectodermal Dysplasia – Three Decades of Managed Care. Int J Prosthodont, 2015, 28(4): 348–356.

24. Bergendal B. Orodental manifestations in ectodermal dysplasia-a review. Am J Med Genet A, 2014, 164(10): 2465–2471.

25. Bergendal B. Oligodontia ectodermal dysplasia – on signs, symptoms, genetics, and outcomes of dental treatment. Swed Dent J Suppl, 2010, (205): 13–78, 7–8.

26. Imirzalioglu P, Uckan S, Haydar SG. Surgical and prosthodontic treatment alternatives for children and adolescents with ectodermal dysplasia: a clinical report. J Prosthet Dent, 2002, 88(6): 569–572.

27. Aydinbelge M, Gumus HO, Sekerci AE, Demetoğlu U, Etoz OA. Implants in children with hypohidrotic ectodermal dysplasia: an alternative approach to esthetic management: case report and review of the literature. Pediatr Dent, 2013, 35(5): 441–446.

28. N Kearns G, Sharma A, Perrott D, Schmidt B, Kaban L, Vargervik K. Placement of endosseous implants in children and adolescents with hereditary ectodermal dysplasia. Oral Surg Oral Med Oral Pathol Oral Radiol Endod, 1999, 88(1): 5–10.

odborné sdělení

INTERDISCIPLINÁRNÍ SPOLUPRÁCE U SLOŽITÝCH KAZUISTIK 2. DÍL: ORTODONTICKO-PROTETICKÁ KOREKCE ČELISTNÍCH VZTAHŮ NARUŠENÝCH BUKÁLNÍ NONOKLUZÍ A ROZSÁHLÝMI ABRAZEMI

Kazuistika

Ivo Marek[1,2], Adéla Podškubková[2], Klára Bělíková[3], Martin Starosta[1,2], René Foltán[3], Jan Streblov[4], Michaela Hadrová[3]

1) Klinika zubního lékařství, Lékařská fakulta Univerzity Palackého a Fakultní nemocnice, Olomouc

2) Stomatologické centrum STOMMA, Břeclav

3) Stomatologická klinika, 1. lékařská fakulta Univerzity Karlovy a Všeobecná fakultní nemocnice, Praha

4) Zubní klinika 3DK, s. r. o., Praha

O AUTORECH

MUDr. Ivo Marek, Ph.D., ukončil studium stomatologie na LF UP v Olomouci v r. 1990. V letech 1996–1999 absolvoval tamtéž postgraduální studium v oboru ortodoncie. V r. 1999 otevřel v Břeclavi Soukromé stomatologické centrum STOMMA, zaměřené na interdisciplinární zubní péči, především na spolupráci ortodontisty s parodontologem a implantologem. V r. 2008 ukončil doktorandské studium na LF UP v Olomouci (Ph.D.). Nadále pracuje jako odborný asistent na Klinice zubního lékařství LF UP v Olomouci a jako externí učitel na ortodontickém oddělení LF UK a VFN v Praze. Publikoval 33 článků a přednesl přes 160 přednášek v ČR a zahraničí. Je místopředsedou České ortodontické společnosti, členem Evropské ortodontické společnosti, Americké ortodontické společnosti, Světové ortodontické společnosti. V r. 2007 byl jmenován čestným členem Implantologického klubu ČR za rozvoj spolupráce mezi obory ortodoncie a implantologie. Dále je členem redakční rady časopisu Ortodoncie, akreditační komise MZ ČR a zástupce České ortodontické společnosti v EFOSA (Evropská asociace ortodontických společností) a recenzentem časopisu Ortodoncie a Angle Orthodontist. V r. 2014 byl jmenován Ambasadorem Americké ortodontické společnosti. V r. 2015 se stal členem European Advisory Board firmy AlignTechnology.

Kontakt (corresponding person): ortho.marek@email.cz
Stomatologické centrum STOMMA
Tř. 1. máje 3414
690 02 Břeclav

MDDr. Adéla Podškubková (*1985) po ukončení studia zubního lékařství na LF MU v Brně v r. 2009 zahájila profesní kariéru v soukromé stomatologické klinice Stomma, s. r. o, kde působí doposud. Od roku 2013 pracuje na pozici primářky kliniky. Odborně se věnuje praktickému zubnímu lékařství, výhradně však estetické stomatologii a protetice se zaměřením na mezioborovou spolupráci.

MUDr. Klára Bělíková (*1983) ukončila studium stomatologie na 1. LF UK v Praze v r. 2008. Specializační přípravu v oboru ortodoncie absolvovala v ÚKES 1. LF UK a VFN Praha. Atestační zkoušku s obhajobou práce na téma Ortodontické fóliové aparáty složila v roce 2012. Od ledna 2013 je jako ortodontická specialistka členkou týmu v pražské klinice Dental Office.

SOUHRN: Stále větší skupinu pacientů v ortodontických praxích tvoří dospělí jedinci, kteří nepřicházejí vždy jen s přáním zlepšení estetiky úsměvu, ale také s požadavky na úpravu postavení zubů či čelistních vztahů před následnou protetickou sanací. Chrup dospělých pacientů má jinou charakteristiku než dentice mladých jedinců. Základní ortodontická diagnóza je často kombinovaná s různým stupněm poškození tvrdých zubních tkání, popř. parodontu (rozsáhlé výplně, endodoncie, fixní práce, parodontopatie, extrakce). Častým problémem je také přítomnost abrazivních či erozivních změn. Řešení těchto případů není možné bez interdisciplinární spolupráce a vytvoření odborného týmu, který zahrnuje protetika, ortodontistu, implantologa, resp. dentoalveolárního chirurga a zubního technika. Autoři prezentují případ 53letého muže s rozsáhlými abrazivními změnami na frontálních zubech, které byly způsobeny profesní expozicí a nestandardními funkčními poměry v podobě jednostranné bukální nonokluze celého distálního segmentu. Řešení tohoto problému, aniž by byly extrahovány zuby v místě dentální anomálie, bylo základem budoucí úspěšné protetické sanace. Korekce bukální nonokluze spočívala v intruzi zubů v horní čelisti a úpravě lingválního sklonu zubů v dolní čelisti pomocí vhodně zavedeného dentálního implantátu. Po jejím odstranění následovala rekonstrukce chrupu po segmentech tak, aby nedošlo k recidivě bukální nonokluze. Prezentovaná kazuistika ukazuje minimálně invazivní přístup řešení složité dentální anomálie, který však znamená složitou interdisciplinární terapii náročnou na koordinaci jednotlivých kroků.
Klíčová slova: abraze, bukální nonokluze, intruze, mikrošrouby, protetická rekonstrukce.

INTERDISCIPLINARY TREATMENT IN DIFFICULT CASES PART 2: ORTHODONTIC AND PROSTHETIC RECONSTRUCTION OF INTERMAXILLARY RELATIONSHIP DISTURBED BY BUCCAL SCISSORS BITE AND EXTENSIVE ABRASION
Case report

SUMMARY: Nowadays, there is a gradual increase of adult patients at othodontic clinics. The patients' requests include not only having their teeth straightened and the overall esthetics improved, but they also require correction of teeth or jaw position before subsequent prosthodontic reconstruction. Dentition of these pa-

tients carries very different characteristics from the dention of young patients. There occur periodontal problems, some teeth have been extracted or are to be extracted, in some teeth there are great fillings, there also appear crowns and some teeth serve as pillar. Another common problem is the presence of abrasive and erosive changes. Solution of these cases would not be possible without interdisciplinary cooperation and without forming a special team consisting of a prosthodotist, orthodontist, implantologist (or dentoalveolar surgeon), and a dental technician. The authors present here a case of a 43-year-old patient with extensive abrasive changes on frontal teeth caused by occupational exposition and non-standard function relations – unilateral buccal nonocclusion. The basis for the future successful prosthodontic reconstruction was to remove the buccal nonocclusion without extracting the teeth in the place of dental anomaly. Therefore, the treatment consisted of intrusion of upper teeth and inclination the lower teeth towards the implant. After the buccal nonocclusion had been removed, the dentition was reconstructed in several steps to avoid any relapses. The case study shows a minimally invasive approach in solving a complex dental anomaly. However, this approach requires a sophisticated interdisciplinary therapy which makes demands on coordination of individual steps.
Key words: abrasion, buccal nonocclusion, intrusion, microscrews, prosthodontic reconstruction

LKS, 2016, 26(2): 36 – 43

ÚVOD

Dospělí pacienti přicházející do ortodontické praxe často řeší nejen problémy estetické, ale i funkční, i když s přítomnou anomálií žili i desítky let. Důvodem k jejich rozhodnutí, proč danou vadu korigovat, je následná protetická rekonstrukce, která by jinak nebyla možná. Jestliže se u pacienta nachází závažná dentální či skeletální anomálie (jako je například bukální nonokluze) a přitom se rozhodne pro celkovou protetickou sanaci, pak ortodontická léčba před jejím začátkem je nezbytná. Výhodou je minimálně invazivní způsob terapie, kdy ortodontická léčba umožní zachovat zuby, které by jinak bylo nutné z důvodu protetické rekonstrukce extrahovat.

Dalším častým znakem dentice dospělého jedince je abrazivně-erozivní poškození tvrdých zubních tkání, které může být nejrůznějšího původu. Abraze je definována jako extrémní patologické opotřebení tvrdých zubních tkání na podkladě nefyziologických poměrů nebo podnětů v dutině ústní. Mezi vyvolávající činitele patří: 1. nestandardní anatomické nebo funkční poměry (ortodontické vady, předčasné kontakty zubů, defekty chrupu, poruchy tvrdých zubních tkání, neuromuskulární poruchy, parafunkce); 2. nevhodné stomatologické ošetření (nesprávně vyartikulované výplně a protetické práce); 3. habituální faktory (nesprávná technika čištění zubů, příliš tvrdý kartáček, neúměrná síla při čištění zubů); 4. profesní expozice (přidržování jehly, tužky nebo hřebíků zuby); 5. exogenní abraziva (tvrdá strava, abrazivní prach); 6. psychogenní faktory (stres, zlost) (1).

Eroze představuje ztrátu tvrdých zubních tkání v důsledku chemických vlivů, bez bakteriální účasti. Podle příčiny rozdělujeme eroze na: 1. endogenní, kdy příčinou jsou procesy v organismu (gastroezofageální reflux; časté zvracení u bulimiků, těhotných žen a alkoholiků); 2. exogenní, kdy příčinou jsou podněty z vnějšího prostředí (pití kyselých nápojů, nadměrná konzumace kyselého ovoce, chronické užívání šumivého vitaminu C, aspirinu, či expozice kyselými plyny u pracovníků v chemickém nebo automobilovém průmyslu a čištění zubů krátce po požití erozivní stravy) (1). V praxi se abrazivní a erozivní poškození tvrdých zubních tkání často kombinují. Lokalizovaná forma poškození se řeší pouze konzervativně, tedy překrytím obnaženého dentinu kompozitní výplní, zatímco u generalizované formy je nutné přistoupit k rozsáhlé rekonstrukci sekundárně sníženého skusu pomocí kompozitních overlayí, příp. keramických korunek (1).

Řešení kombinace rozsáhlé abraze s dentálními anomáliemi, jako je bukální nonokluze a zákus řezáků, je možné jen díky úzké interdisciplinární spolupráci mezi ortodontistou, protetikem a implantologem.

ANAMNÉZA

Osobní anamnéza a celkové vyšetření: Pacient ve věku 53 let, neudával kardiovaskulární a jiné celkové onemocnění, nebral žádné léky, alergie neuváděl. Nebyl si vědom žádných zvláštností ve svém stravování, nepil příliš kyselé nápoje, gastroezofageální reflux a bulimii vyloučil. Pracuje jako elektrikář a zuby často používal k odstranění izolace vodičů. Pacient byl protetikem-specialistou odeslán k ortodontistovi z důvodu stále praskajícího fixního můstku mezi zuby 34–38. Příčinou byla supraokluze zubů 26, 27 a jejich první kontakt v okluzi, což vedlo k oslabení spojů mezi členy fixní konstrukce a k její následné fraktuře. Zhotovení můstku u takového stavu nebylo možné.

Extraorální vyšetření: Obličej pacienta byl symetrický a profil přímý, svalový tonus byl bez patologického nálezu. Vztah horního rtu k dentici horní čelisti (výška linie úsměvu) byl ve frontálním úseku ideální, při emočním úsměvu však byla zaznamenána v distálním úseku vpravo neestetická vysoká linie úsměvu velikosti 7,0 mm. Byla způsobena extrémní vertikální apozicí kosti alveolárního výběžku kaudálně **(obr. 1)**.

Intraorální vyšetření a dentální vyšetření: Sliznice byla růžová bez zánětu a patologického nálezu, orální hygiena byla na velice dobré úrovni.

Při prohlídce chrupu byly nalezeny tyto charakteristiky: Angle I. tř. vlevo a suspektně Angle I. tř. vpravo, bukální nonokluze vpravo v rozsahu 17–14 k 47–44 s remodelací alveolárních výběžků v horní a dolní čelisti, HS = 6,0 mm (na 12, 11)/0,0 mm (na 21, 22), hluboký skus vpravo distálně 14 mm (120 %), supraokluze zubů 16, 15, 14, 13, 26 s remodelací alveolárního výběžku kaudálně, zákus zubu 22, 23, skus zubu 11 částečně hrana na hranu k zubu 41. Narušený průběh marginální gingivy, výrazně níže vpravo, v distálním úseku až o 7 mm kaudálně oproti frontálnímu segmentu. Trema 3,5 mm mezi zuby 21–22, posun střední čáry v horní čelisti o 2,0 mm vpravo a v dolní čelisti o 2,0 mm vlevo, lingvální sklon zubů 46–44 a jejich současná supraokluze, abraze 11, 21 do poloviny výšky korunky, abraze zubů 22, 23, 33–43, abraze palatinálních ploch zubů 13–23, klínovité defekty u zubů 16, 15, 14. Byly zjištěny extrakce zubů 25, 36, 37, 46 s postextrakční atrofií kosti, nevyhovující výplně, na zubech 34, 35 korunky – pilířové konstrukce prasklého můstku a zub 38 byl opatřen kořenovou nástavbou. Vertikální exces alveolárního výběžku byl distálně vpravo dole velikosti 2–4 mm **(obr. 2–7).**

Analýza panoramatického snímku: Byla zjištěna počínající horizontální resorpce kosti s výraznou atrofií po extrakci zubů, nedokonalé endodontické ošetření zubů 16, 15, 14, 24, 47, 38 s periapikálním nálezem u zubů 16, 15, 24, 38 a nevyhovující převislé výplně **(obr. 8).**

LÉČEBNÁ ROZVAHA

Požadavek delegujícího lékaře spočíval v možnosti odstranění supraokluze zubů 26, 27 **(obr. 2),** která byla příčinou stále praskající fixní náhrady v dolní čelisti vlevo. Klíčovou otázkou ve stanovení léčebného plánu bylo, zda řešit lokálně primární problematiku, kvůli které byl pacient odeslán k ortodontistovi. Korekce lokální supraokluze je možná dvěma způsoby, jednak bez ortodontické terapie (extrakce zubů 26, 27 v supraokluzi), nebo ortodontickou intervencí (intruze zubů 26, 27 k mikrošroubům). Nicméně bylo nutné vzít v úvahu také další dentální a skeletální anomálie pacienta, především bukální nonokluzi všech zubů laterálního úseku vpravo, které by v budoucnu znemožňovaly komplexní protetickou sanaci. Rozhodnutí řešit kompletní problematiku mezičelistních vztahů pacienta by znamenalo sestavit celkový léčebný plán skládající se z ortodontické terapie

Obr. 1: Vstupní fotografie v úsměvu.

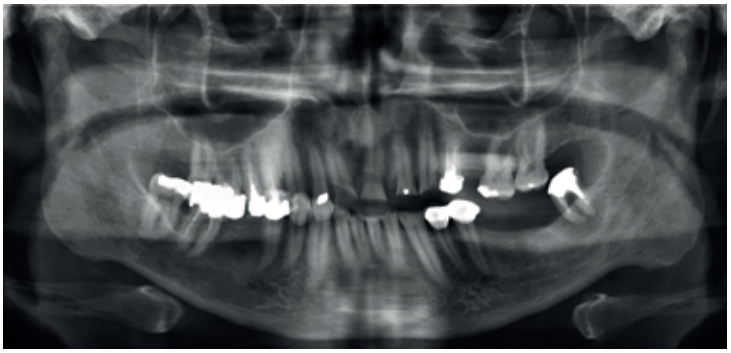

Obr. 8: Panoramatický snímek při vstupním vyšetření.

a následné protetické rekonstrukce. V úvahu byl brán také fakt, že s další ztrátou zubní tkáně vlivem pokračující abraze či extrakce zubů by došlo k opětovné diskusi ohledně ortodontické intervence. S přihlédnutím k závažnosti diagnostikovaných anomálií, především bukální nonokluze **(obr. 2, 3)**, a skusu hrana na hranu **(obr. 3, 4)**, byl sestaven celkový interdisciplinární plán terapie. Pacientovi byla celá problematika vysvětlena, byl velice motivován a rozhodl se pro kompletní ortodontickou korekci chrupu před protetickou sanací s vědomím dlouhodobé celkové terapie (ortodontická fáze léčby byla plánována na 2 roky, protetická fáze pak na 1 rok).

LÉČEBNÝ PLÁN

Zásadní otázkou v sestavení léčebného plánu bylo, jak řešit bukální nonokluzi vpravo při hloubce skusu 14 mm v oblasti molárů. Nabízela se extrakce zubů v supraokluzi v jedné z čelistí a úprava postavení zubů jen jejich vykloněním v čelisti protilehlé. Další variantou řešení byla intruze zubů v horní a dolní čelisti k mikrošroubům a tím obnovení okluzního kontaktu. Byla zvažována také segmentální chirurgická impakce distálních segmentů. I když by se celková korekce anomálie tímto způsobem značně zkrátila, není tento postup, jakožto součást následné protetické rekonstrukce, standardním řešením. Naproti tomu intruze molárů a premolárů k mikrošroubům je dnes běžným způsobem řešení dané problematiky a má v odborné literatuře silnou oporu (2, 3, 4). Nicméně z publikovaných studií je známo, že není možné považovat za stejně úspěšnou a prediktabilní intruzi v horní a dolní čelisti. Zatímco v horní čelisti je možná intruze i o 10 mm, v dolní čelisti je možné uvažovat maximálně o 2–3 mm (5, 6). K těmto base evidence bylo v tvorbě léčebného protokolu přihlédnuto a intruze dolních molárů a premolárů v rozsahu 5–6 mm byla vyloučena jako nerealizovatelná. Pro korekci bukální nonokluze vpravo tak byla plánována intruze zubů distálního segmentu v horní čelisti a současné vestibulární vyklonění premolárů v dolní čelisti s jejich souběžnou intruzí. To však nebylo možné bez rigidního kotvení, a to buď k dentálnímu implantátu, anebo dočasnému kotevnímu zařízení. Z důvodu malé úspěšnosti intruze dolních distálních zubů k dočasnému kotevnímu zařízení a predikce přesného vyklonění těchto zubů, byl zvolen jako kotevní prvek dentální implantát, který byl v budoucnu stejně v dané lokalizaci plánován k řešení mezery po extrakci zubu 46.

Léčebný protokol se skládal z těchto kroků:

1. Extrakce zubu 38.

2. Nasazení fixního aparátu v distálních segmentech horní čelisti a intruze k dočasnému kotevnímu zařízení o 6 mm vpravo a 3 mm vlevo.

3. Implantace v lokalizaci 36 s umístěním fixtury s vestibulárním sklonem.

4. Nasazení fixního aparátu v dolní čelisti s následnou úpravou bukální nonokluze vestibulárním vykloněním premolárů k implantátu.

5. Úprava průběhu marginální gingivy ve frontálním segmentu horní čelisti.

Obr. 2–7: Intraorální fotodokumentace při vstupním vyšetření.

Obr. 9: Intruze distálního segmentu vpravo ke kotevní destičce.

Obr. 10: Intruze molárů vlevo k mikrošroubům.

Obr. 11: Aplikace intruzní síly palatinálně k mikrošroubům.

Obr. 12: Nasazení dolního fixního aparátu. Viditelná remodelace alveolárního výběžku vpravo kraniálně.

Obr. 13: Intruze premolárů k abutmentu implantátu, umístěného vestibulárně.

Obr. 14: Korekce bukální nonokluze, nákus horních zubů do abutmentu s provizorní korunkou – rekonstrukce mezičelistních vztahů.

6. Implantace v lokalizaci 25, 36.

7. Protetická rekonstrukce chrupu v horní a dolní čelisti keramickými korunkami, fazetami a overlay.

Plánovaná artikulace po celkové sanaci byla v Angle I. tř. oboustranně.

8. Retenční fáze terapie: Adaptace fixního retaineru v rozsahu zubů 33–43 a retenční fólie v horní a dolní čelisti.

LÉČEBNÝ POSTUP

Chirurgická fáze

Vpravo byly vestibulárně zavedeny kotevní destičky v lokalizaci zubů 17–16 a mikrošrouby palatinálně, které sloužily k intruzi molárů a premolárů. V lokální anestezii byla provedena mikrochirurgická kortikotomie pomocí piezo-ultrazvukového přístroje dle Podesty, a to 5 mm nad kořeny zubů 17–15 vestibulárně s vytnutím 4 mm kortikalis (7, 8). Na patro byl zaveden kotevní mikrošroub Dual Top JD (Jeil, Korea) 10 mm a vestibulárně zygomatický 4děrový implantát Synthes se síťkou (Orthodontic Bone Anchor, Korea) upevněný do kosti zygomatické vpravo. Následně byly umístěny 2 kotevní šrouby Dual Top (Jeil, Korea) délky 10 mm a průměru 1,6 mm vlevo, a to mezi zuby 26 a 27 vestibulárně i palatinálně. Schneiderova membrána nebyla při kortikotomii porušena, Valsalvův pokus byl negativní. Kotevní destička vpravo byla upřednostněna před mikrošrouby z důvodu nutnosti aplikace velkých intruzních sil, kde by kotevní mikrošroub mohl selhat **(obr. 9 – 11).**

Ortodontická fáze I.

1. Byl nasazen horní fixní aparát v distálních segmentech horní čelisti v rozsahu zubů 16–14 a 27–26 a zuby byly nivelizovány.

2. Na horní moláry a premoláry byly aplikovány ortodontické intruzní síly dle biomechanických pravidel. Aplikace intruzní síly na moláry není možná jen k jednostranně zavedenému mikrošroubu, neboť v důsledku vzniku momentu sil by docházelo k vyklonění zubu na stranu aplikace síly. Intruzní síla tak byla aplikována ke kotevní destičce vestibulárně pomocí elastického tahu na drátě, a to na celý nivelizovaný segment 16–14. Na palatinální straně pak elastickým modulem do trojúhelníku, mezi zuby 16–14 a mikrošroub. Vlevo byl nivelizován segment 27–26 a intruzní síla byla aplikována taktéž do trojúhelníku, z mikrošroubů k oběma zubům, a to jak vestibulárně, tak palatinálně **(obr. 9–11).**

3. Po 5 měsících došlo k intruzi 2–3 mm oboustranně a do segmentu byl zařazen zub 13, který byl parciálním obloukem nivelizován a intrudován současně s intruzí celého distálního segmentu **(obr. 13)**.

4. Následně byly nalepeny zámky ve frontálním segmentu 22–24 a nivelizovány se současnou intruzí distálně vlevo a korekcí zákusu laterálního řezáku a špičáku.

5. K nasazení dolního fixního aparátu mohlo dojít až po zavedení implantátu v lokalizaci 46.

Implantologická fáze I.

Byl zaveden implantát průměru 4,3 mm a délky10 mm S-clean (Dentis, Korea) do lokalizace 46 submukózně. Umístění fixtury bylo, dle pokynů ortodontisty, atypické, co nejvíce vestibulárně tak, aby se implantát dal využít jako skeletální kotvení pro následnou ortodontickou léčbu. Implantát byl odkryt po 3 měsících a s cílem zajistit dostatečně širokou zónu připojené gingivy vestibulárně od implantátu byly současně upraveny mukogingivální tkáně metodou apikálně posunutého laloku.

Pokračování ortodontické fáze I.

6. Po tříměsíční integraci implantátu byl na jeho provizorní korunku aplikován fotopolymer v přebytku tak, aby zasahoval co nejvíce vestibulárně. Vzdálenost ve vestibulo-orálním rozměru mezi takto modifikovanou provizorní korunkou implantátu a zámky okolních zubů tak byla co největší. Následně byl na ni umístěn ortodontický kroužek. Tento krok byl naprosto zásadním faktorem korekce bukální nonokluze.

7. Byl nasazen kompletní fixní aparát v rozsahu zubů 47–33 a zubní oblouk byl postupně nivelizován, vpravo distálně intrudován a vykláněn vestibulárně. Pomocným prvkem ke korekci bukální nonokluze byly elastické tahy **(obr. 12–14)**.

8. Fixní aparát byl sejmut současně v horní i dolní čelisti po 24 měsících ortodontické terapie.

Výsledkem léčby byla rozsáhlá intruze distálních segmentů oboustranně, o 7 mm vpravo a o 4 mm vlevo, vyrovnání průběhu marginální gingivy ve frontálním segmentu a v distálním úseku vpravo v horní čelisti, odstranění zákusu a taktéž korekce bukální nonokluze **(obr. 15–17).** Mezerám (zejména mezi zuby 21–22 a 16–15–14), které vznikly intruzí zubů a rozšířením horního oblouku, nebyla věnována zásadní pozornost, neboť byly

Obr. 15: Sejmutí fixního aparátu – pohled vpravo. Dosažená intruze na zubu 17 – 6 mm a na zubu 26 – 4 mm.

Obr. 16: Frontální pohled po sejmutí fixního aparátu se zvýšením skusu na implantátu.

Obr. 17: Sejmutí fixního aparátu – pohled vlevo. Dosažená intruze na zubu 17 – 6 mm a na zubu 26 – 4 mm.

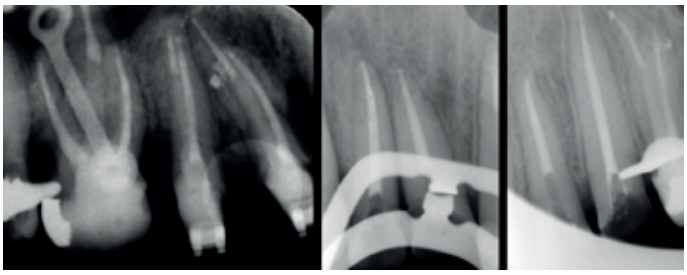

Obr. 18: Intraorální RTG snímek po reendodontickém ošetření zubů 16, 15, 14 a po endodontickém ošetření zubů 12, 11, 22, 23, 24.

Obr. 19: Adaptace provizorních korunek – odhalená nedostatečná interkuspidace a neestetické mezery.

Obr. 20, 21: Opětovné nasazení fixního aparátu k uzavření mezer a úpravě artikulace.

Obr. 22, 23: Stav po sejmutí fixního aparátu po II. ortodontické fázi, posun zubů do Angle I. tř.

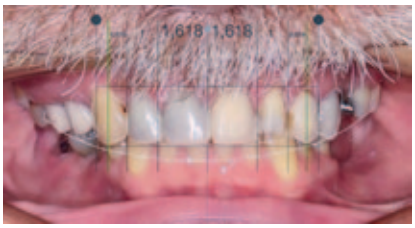

Obr. 24, 25: Faciální analýza dle DSD konceptu a digitální vizualizace plánované situace.

přisuzovány menším rozměrům zubů z důvodu abraze jejich korunek. Ty měly být korigovány protetickou rekonstrukcí. Výsledná artikulace byla Angle III. tř. vpravo a Angle I. tř. vlevo.

Retenční fáze: Byly zhotoveny horní a dolní retenční fólie ve vakuopresu z tlakového tvarovacího materiálu tloušťky 2,5 mm (Durasoft, Scheu-Dental, Germany).

Konzervativně-endodontická fáze a protetická fáze I.

Konzervativní terapie byla zahájena reendodontickým ošetřením nedokonale zaplněných zubů 16, 15, 14, 24, 47. Kanálky byly strojově opracovány a zaplněny metodou vertikální kondenzace nahřátou gutaperčou v kombinaci se sealerem AHplus (Dentsply Ltd., UK). Zbytek zubů byl doplněn postendontickou kompozitní dostavbou Gradia core (GC, Japan) se sklovláknitými čepy (FRC) DT light SL fibre post (VDW, Germany)**.** Následně byly zhotoveny provizorní pryskyřičné korunky.

Kvůli masivnímu poškození tvrdých zubních tkání abrazí až k terciálnímu dentinu, vzniklému obranným mechanismem pulpy u zubů 12, 11, 21, 22, 23, byly tyto zuby taktéž ošetřeny endodonticky s kompozitní dostavbou a FRC čepy a dále tak připraveny k nasazení provizorních korunek **(obr. 18).**

Po fixaci provizorních korunek se ukázalo, že jak mezery v horní čelisti vpravo spojené s postavením zubu v Angle III. tř., tak trema mezi zuby 21 – 22 velikosti 2,5 mm, byly nejen neestetické, ale z důvodu špatné pozice špičáku byly i funkčním problémem pro nedostatečnou interkuspidaci **(obr. 19)**.

Ortodontická fáze II.

Byl opětovně nasazen fixní aparát v horní čelisti a mezery byly postupně staženy „push“ metodou (ortodontickou silou aplikovanou zezadu dopředu) tak, aby nedošlo k posunu střední čáry a ztrátě torze řezáků **(obr. 20–21)**.

Obr. 26: Diagnostický wax-up horní a dolní čelisti.

Obr. 27: Mock-up zhotovený pomocí silikonového klíče.

Obr. 28: Keramická overlay zubu 26, keramická šroubovaná korunka s Ti bází zubu 25, keramická korunka zubu 24 na děleném modelu.

Obr. 29: Nabroušené zuby 13 na keramickou fazetu a zuby 12, 11, 21, 22, 23 na keramické korunky a stav po finálním lepení.

Obr. 30: Výchozí stav zubů frontálního segmentu 43–33 (abradovaná incisální třetina zubů), preparace zubů na fazety a stav po jejich finální adaptaci.

Po druhé fázi ortodontické korekce byly všechny mezery uzavřeny vyjma ideální mezery na implantaci v lokalizaci 25. Špičáky, premoláry a první moláry byly postaveny oboustranně v Angle I. tř. **(obr. 22–23)**.

Implantologická fáze II.

V plánu terapie byla sanace chybějících zubů 25 a 36 pomocí dentálních implantátů. Celkový zdravotní stav ošetřovaného jedince nevykazoval žádnou kontraindikaci k provedení implantace. Kvalita i kvantita kostního alveolu v místech implantace umožňovala standardní postup. V lokální anestezii (Supracain) a s jednorázovým krytím antibiotiky (Augmentin 2 g) byly v plánovaných lokalitách zavedeny dentální implantáty Impladent, 4,4 x 12 mm, 5,0 x 10 mm (Lasak, Česká republika). Na rozdíl od předchozího implantačního systému byly implantáty zavedeny do úrovně okolní kosti (bone level). Následně proběhla klidná vhojovací fáze a po třech měsících byly na obě fixtury umístěny vhojovací válečky.

Protetická fáze II.

Následovala finální protetická rekonstrukce. Určitým problémem byly dvě okluzní polohy dolní čelisti způsobené dřívějším nuceným vedením dolní čelisti do bukální nonokluze. Proto bylo nutné, pro budoucí návrh finální protetiky a rozvahu výsledné práce, zhotovit na studijních modelech diagnostický wax-up a tuto modelaci následně vyzkoušet v ústech pacienta (mock-up) (9). Byly sejmuty otisky obou čelistí, skusový registrát a registrát obličejovým obloukem a studijní modely byly zastaveny do artikulátoru. Dále byly zhotoveny fotografie obličeje pacienta v úsměvu dle protokolu DSD (digital smile design) (10, 11). Na základě těchto fotografií byla provedena estetická analýza frontálního úseku chrupu. Byly vytyčeny referenční prvky, jako jsou střední čára, incisální rovina, linie úsměvu, poměr délek a šířek korunek dle „golden proportion“ a průběh marginální gingivy **(obr. 24–25)**. Tento virtuální návrh byl přenesen na sádrový model a zhotoven voskový předtvar protetické rekonstrukce (wax-up) horní a dolní čelisti **(obr. 26).** Pomocí silikonového klíče byly tyto údaje přeneseny do úst pacienta a zhotoven mock-up pomocí chemicky tuhnoucí pryskyřice Optitemp Automix (Spofadental, Česká republika) **(obr. 27).** Mock-up v této fázi sloužil, vzhledem k nejednoznačné okluzi, k fixaci skusu pacienta a k demonstraci budoucího výsledku protetické práce ještě před zahájením vlastní preparace zubů.

Pro finální rekonstrukci byl sestaven následující plán:

- na zuby 16, 15, 14, 12, 11, 21, 22, 23, 24, 34, 35 keramické korunky IPS e.max press (Ivoclar Vivadent, Liechtenstein) **(obr. 28–29),**
- na zub 13 a zuby v rozsahu 43 až 33 keramické fazety IPS e.max press (Ivoclar Vivadent, Liechtenstein) **(obr. 30),**
- na zuby 26, 45, 44 IPS keramické overlay IPS e.max press (Ivoclar Vivadent, Liechtenstein),
- na zuby 25, 36, 46 IPS e.max press hybridní abutmentové korunky s Ti bází (zuby 25, 36 Impladent Lasak, Česká republika, zub 46 – Dentis, Korea).

Pro zajištění vertikálních a horizontálních čelistních vztahů bylo přistoupeno k rekonstrukci chrupu po jednotlivých sextantech, přičemž frontální úseky v obou čelistech byly rekonstruovány na závěr.

U preparace zubů se vycházelo z původního tvaru mock-up a zhotovených silikonových klíčů, které zde fungovaly jako preparační šablony. Hranice preparace u zubů na korunky byla vestibulárně zanořena lehce subgingiválně **(obr. 29)**. Preparační hranice u fazet byla vedena 1 mm supragingiválně **(obr. 30)**. Důležité bylo tuto hranici preparace zakončit ve sklovině, a to kvůli maximální adhezi keramiky k povrchu zubu, kdy síla vazby sklovina–keramika je nejvyšší. Čerstvě napreparovaný dentin byl před otiskem izolovaně ošetřen tříkrokovým adhezivním systémem Optibond FL (Kerr, Italy) dle protokolu IDS (immediate dentin sealing) (12). Při této technice se přebytky bondu nesmí dostat na sklovinu, pokud ano, musí se před otiskem odstranit jemným brouskem. Takto připravené zuby byly otiskovány jednofázovou metodou dvojího míchání A silikonem Express XT Penta H (3M ESPE, Germany).

Obr. 31: Výsledná rekonstrukce frontálního segmentu ve skusu, průběh marginální gingivy high-low-high.

Obr. 32: Boční pohled na průběh linie horního rtu v úsměvu.

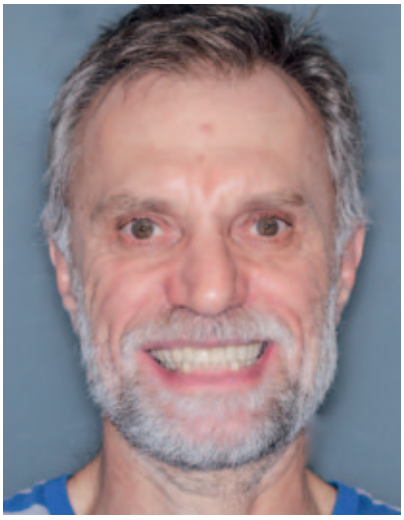

Obr. 33: Výsledná rekonstrukce – faciální pohled v úsměvu.

Na meziobdobí od preparace po fixaci fazet a korunek byly zuby ošetřeny razidlově provizorní duálně tuhnoucí pryskyřicí Optitemp Automix (Spofadental, Česká republika).

Pro fixaci korunek by zvolen samoadhezivní duálně tuhnoucí cement RelyX U200 (3M ESPE, Germany). Fazety a overlaye byly fixovány v absolutním suchu pod kofferdamem světlem tuhnoucím fotokompozitním materiálem Variolink Veneer (Ivoclar Vivadent, Liechtenstein) (13, 14). Všechny protetické práce byly zhotoveny zubním technikem Zuzanou Belanskou, STOMMA laboratoř Břeclav.

Výsledek protetické rekonstrukce byl shodný s původním návrhem v DSD tak, že průběh marginální gingivy vyhovoval estetické normě platné pro frontální segment maxily. Byla splněna následující kritéria: 1. průběh marginální gingivy byl high-low-high – stejná úroveň výšky marginální gingivy na středních řezácích a špičácích a o 1 mm nižší na laterálních řezácích **(obr. 31)** a 2. linie úsměvu horního rtu procházela linií marginální gingivy horního frontálního segmentu **(obr. 32–33).**

Pacient byl poučen o dentální hygieně, zejména správné technice čištění dentálních implantátů. Na ochranu keramiky proti chippingu a na retenci zubů po ortodontické terapii byly zhotoveny retenční fólie z tvrdého, tlakem tvarovaného materiálu k nočnímu nošení (Durasoft, Scheu, Germany). Výsledek byl ve skusu po 12 měsících retence stabilní bez známky recidivy bukální nonokluze **(obr. 34–36)** a bez jiných patologických změn na rentgenovém snímku **(obr. 37)**.

DISKUSE

Ke korekci skusu pacienta s abrazí a bukální nonokluzí byl sestaven léčebný protokol rozsáhlé interdisciplinární spolupráce zahrnující ortodontistu, implantologa, protetika a dentoalveolárního chirurga. Autoři jsou si vědomi složitosti zvoleného léčebného protokolu, proto je vhodné diskutovat jak jednotlivé fáze prezentovaného postupu, tak alternativní způsoby terapie.

Fáze intruze molárů k mikrošroubům. Jde již o standardní léčebný postup, u něhož je dnes diskutována jen otázka vlivu intruze na periodontium a výšku hřebene alveolárního výběžku. Zatímco někteří autoři uvádějí, že intruzí molárů k mikrošroubům dochází k posunu zubu do kosti, a tím ke zvětšení kostní masy kolem zubů, jiné studie udávají, že vždy jde o posun kosti se zubem ve směru intruze (15, 16, 17, 18). To by v případě vyrovnaného hřebene alveolu na intrudovaném zubu před léčbou vedlo ke vzniku parodontálního vertikálního defektu. V prezentovaném případu byl před intruzí hřeben alveolárního výběžku remodelován postupnou erupcí zubu kaudálně. Intruzí molárů tak došlo jak k úpravě jejich postavení, tak k opětovné remodelaci alveolárního hřebene do původní úrovně a průběh marginální gingivy byl vyrovnán.

Použití mikrošroubů vs. kotevních destiček. Samotné mikrošrouby znamenají v ortodontické terapii naprostý přelom, protože umožňují řešit situace, u kterých to z biomechanických důvodů nebylo dříve možné. Intruze molárů je jednou z těchto situací, ať už se jedná o intruzi zubu v supraokluzi (artikulační překážka nebo součást předprotetické korekce), nebo intruzi z důvodu korekce otevřeného skusu. Někteří autoři doporučují k intruzi molárů, z důvodu větší stability, adaptaci kotevních destiček, které se fixují převážně třemi šrouby. Používají se destičky Leibengirovy, SAS system dle Sugawary, destičky Everdiho a jiné (3, 5, 15, 16).

Jaké jsou jiné léčebné alternativy korekce prezentované výrazné bukální nonokluze spojené s patologickým skusem a rozsáhlou abrazí zubů? Lze řešit tuto problematiku bez ortodontické intervence? Vzhledem k rozsáhlému narušení průběhu alveolárního hřebene v obou čelistech není v tomto případě možné vyloučit z léčebného postupu ortodontickou intervenci. V kontextu celkové léčebné terapie se ovšem nabízejí i jiná řešení, lišící se od sebe mírou invazivního přístupu.

Jednou z variant je extrakce všech zubů v jedné, respektive i v druhé čelisti, a zhotovení fixního můstku či šroubované podmíněně snímatelné náhrady nesené na implantátech (full arch). V případě extrakce zubů jen v jedné čelisti je třeba ortodontické korekce tvaru zubního oblouku a úpravy hloubky skusu v čelisti protilehlé. Toto řešení je však velice radikální.

Další variantou je minimálně invazivní protetická rekonstrukce vertikálního vztahu čelistí, VDO (vertical dimension of oclusion) dle Vailati (19, 20, 21). Podstatou této terapie je rekonstrukce založená na třech krocích. V první fázi je na místo celkového wax-up v obou čelistech zhotoven pouze vestibulární wax-up v horní čelisti s hlavním důrazem na estetiku výsledné práce. Druhý krok tkví v rekonstrukci VDO pomocí okluzního

Obr. 34–35: Boční pohledy se stabilním výsledkem 2 roky po léčbě.

Obr. 36: Horní okluze se stabilním výsledkem 2 roky po léčbě.

Obr. 37: Panoramatický snímek 1 rok po výsledné rekonstrukci chrupu.

wax-up a následného mock-up v ústech pomocí silikonového klíče. Konečně ve třetím kroku je zrekonstruován frontální úsek kombinací nepřímých kompozitních fazet palatinálních ploch zubů a estetických keramických fazet vestibulárních ploch.

Z výše uvedeného vyplývá možnost modifikace postupu námi provedené rekonstrukce pouze v oblasti abradovaného frontálního úseku chrupu. Autoři zvolili variantu rozsáhlejší preparace zubu na korunky, ovšem je možné postupovat i způsobem kombinace nepřímé kompozitní palatinální a vestibulární keramické fazety, který je prokazatelně méně invazivní vůči tvrdým zubním tkáním. Avšak ani v tomto případě není možné vynechat ortodontickou intervenci.

ZÁVĚR

Pacient s výraznou bukální nonokluzí jednostranně, hloubkou skusu 14 mm tamtéž a rozsáhlou ztrátou zubní tkáně ve frontálním úseku chrupu byl léčen postupem minimálně invazivní terapie se zachováním zbývajících zubů. To bylo možné jen díky ortodontické terapii, která zde byla nezbytná jak z důvodu funkčních, tak estetických. Snaha vyřešit prezentovanou kazuistiku pouze pomocí ortodontické terapie by byla neúspěšná z důvodu výrazné abraze frontálních zubů a nutnosti jejich protetické sanace. Stejně tak je ale nemožné danou situaci řešit pouze protetickou rekonstrukcí bez ortodontického předléčení. Šlo tedy o náročnou ortodontickou terapii v délce 2 let a její zdárný výsledek byl možný jen díky použití dentálního implantátu jako kotevní jednotky a zavedení dočasných kotevních zařízení. Díky tomu nebyl extrahován žádný zub, byly zavedeny pouze 3 implantáty a zbývající defekty byly vyřešeny protetickou rekonstrukcí. Správná artikulace a zachovaný počet zubů je z hlediska budoucnosti pacienta ideálním řešením, navíc s výrazně zlepšenou estetikou úsměvu.

Literatura

1. Šedý J. Abraze. In: Šedý J. Kompendium stomatologie I. Triton, Praha, 2012.

2. Melsen B, Agerbaek N, Eriksen J, Terp S. New attachment through periodontal treatment and orthodontic intrusion. Amer. J. Orthodont. dentofacial Orthop., 1988, 94(2): 104–116.

3. Sherwood KH, Burch JG, Thompson WJ. Closing anterior open bites by intruding molars with titanium miniplate anchorage. Amer. J. Orthodont. dentofacial Orthop., 2002, 122(6): 593–600.

4. Marek I, Starosta M. Řešení supraokluze molárů intruzí ke kotevním mikrošroubům. LKS, 2010, 20(1): 8–15.

5. Sugawara J, Baik UB, Umemori M, Takahashi I, Nagasaka H, Kawamura H, Mitani H. Treatment and posttreatment dentoalveolar changes following intrusion of mandibular molars with application of a skeletal anchorage system (SAS) for open bite correction. Int J Adult Orthodon Orthognath Surg., 2002, 17(4): 243–253.

6. Carrillo R, Roossouw E, Franco PF, Opperman LA, Buschang PH. Intrusion of multiradicular teeth and related root resorption with mini-screw implant an- chorage: A radiographic evaluation. Amer. J. Orthodont. dentofacial Orthop., 2007, 132 (5): 647–655.

7. Bertossi D, Vercellotti T, Podesta A, Nocini PF. Orthodontic microsurgery for rapid dental repositioning in dental malpositions. J Oral Maxillofac Surg., 2011, 69(3): 747–755.

8. Vercellotti T, Podesta A. Orthodontic microsurgery: a new surgically guided technique for dental movement. Int J Periodontics Restorative Dent., 2007, 27(4): 325–331.

9. Fradeani M, Barducci G. Communicating to the Laboratory - diagnostic wax-up. In: Fradeani M, Barducci G. Prosthetic Treatment: A systematic approach to esthetic, biologic, and functional integration. 1st ed., Quintessence Pub. Co., Chicago, USA, 2012, 29–122.

10. Coachmann Ch, Calamita MA. Virtual Esthetic Smile Design. J Cosmet Dent, 2014, 29(4): 102–116.

11. Coachmann Ch, Calamita MA. Digital Smile Design: A Tool for Treatment Planning and Communication in Esthetic Dentistry. In: Duante S. Quintessence of Dental Technology. 1st ed., Quintessence Pub. Co., Chicago, USA, 2012, 1–9.

12. Magne P. Immediate Dentin Sealing: A Fundamental Procedure for Indirect Bonded Restorations. J Est Rest Dent, 2005, 17(3): 144–155.

13. Magne P, Magne M, Besler UC. Adhesive Restorations, Centric Relation, and Dahl Principle: Minimally Invasive Approaches to Localized Anterior Thooth Erosion. Eur J Esth Dent, 2007, 2(3): 260–273.

14. Mizrahi A. Porcelain veneers: techniques and precautions. Int Dent SA, 2007, 9(6): 6–16.

15. Marek I, Kučera J, Kamínek M. Remodelace alveolární kosti během ortodontické intruze s použitím malých a velkých sil: experimentální studie. Ortodoncie, 2013, 22(4): 211–223.

16. Kanzaki R, Daimaruya T, Takahashi I, Mitani H, Sugawara J. Remodelling of alveolar bone crest after molar intrusion with skeletal anchorage system in dogs. Amer. J. Orthodont. dentofacial Orthop., 2007, 132(3): 199–207.

17. Ramirez-Echave JI, Buschang PH, Carrillo R, Ros-souw PE, Nagy WW, Opperman LA. Histologic evaluation of root response to intrusion in mandibular teeth in beagle dogs. Amer. J. Orthodont. dentofacial Orthop., 2011, 139(1): 60–69.

18. Reitan K, Rygh P. Biomechanical principles and reactions. In: Graber TM, Vanarsdall Jr. RL. Orthodontics Current Principles and Techniques. 2nd ed., St. Louis: Mosby - Year Book, 1994, 96–192.

19. Vailati F, Belser Ch. Full-Mouth Adhesive Rehabilitation of a Severly Eroded Dentition: The Three-Step Technique. Part 1. Eur J Esth Dent, 2008, 3(1): 30–44.

20. Vailati F, Belser Ch. Full-Mouth Adhesive Rehabilitation of a Severly Eroded Dentition: The Three-Step Technique. Part 2. Eur J Esth Dent, 2008, 3(2): 128–146.

21. Vailati F, Belser Ch. Full-Mouth Adhesive Rehabilitation of a Severly Eroded Dentition: The Three-Step Technique. Part 3. Eur J Esth Dent, 2008, 3(3): 236–257.

odborné sdělení

INTERDISCIPLINÁRNÍ SPOLUPRÁCE U SLOŽITÝCH KAZUISTIK 3. DÍL: REKONSTRUKCE CHRUPU POŠKOZENÉHO RADIOTERAPIÍ U MLADISTVÉHO PACIENTA PO LÉČBĚ RETINOBLASTOMU

Kazuistika

Ivo Marek, Martin Starosta, Adam Vilášek

Klinika zubního lékařství, Lékařská fakulta Univerzity Palackého a Fakultní nemocnice, Olomouc
Stomatologické centrum STOMMA, Břeclav

O AUTORECH

MUDr. Ivo Marek, Ph.D., ukončil studium stomatologie na LF UP v Olomouci v r. 1990. V letech 1996–1999 absolvoval tamtéž postgraduální studium v oboru ortodoncie. V r. 1999 otevřel v Břeclavi Soukromé stomatologické centrum STOMMA, zaměřené na interdisciplinární zubní péči, především na spolupráci ortodontisty s parodontologem a implantologem. V r. 2008 ukončil doktorandské studium na LF UP v Olomouci (Ph.D.). Nadále pracuje jako odborný asistent na Klinice zubního lékařství LF UP v Olomouci a jako externí učitel na ortodontickém oddělení LF UK a VFN v Praze. Publikoval 33 článků a přednesl přes 160 přednášek v ČR a zahraničí. Je místopředsedou České ortodontické společnosti, členem Evropské ortodontické společnosti, Americké ortodontické společnosti, Světové ortodontické společnosti. V r. 2007 byl jmenován čestným členem Implantologického klubu ČR za rozvoj spolupráce mezi obory ortodoncie a implantologie. Dále je členem redakční rady časopisu Ortodoncie, akreditační komise MZ ČR a zástupce České ortodontické společnosti v EFOSA (Evropská asociace ortodontických společností) a recenzentem časopisu Ortodoncie a Angle Orthodontist. V r. 2014 byl jmenován Ambasadorem Americké ortodontické společnosti. V r. 2015 se stal členem European Advisory Board firmy AlignTechnology.

Kontakt: ortho.marek@email.cz
Stomatologické centrum STOMMA
Tř. 1. máje 3414
690 02 Břeclav

Doc. MUDr. Martin Starosta, Ph.D., v r. 1991 absolvoval obor stomatologie na LF UP v Olomouci. V r. 1994 složil atestaci I. stupně ze stomatologie, v r. 1997 nástavbovou atestaci z parodontologie a onemocnění sliznice dutiny ústní, v r. 1999 ukončil doktorandské studium (Ph.D.) a v r. 2004 obhájil habilitační práci *Regenerace parodontu* (doc.). V r. 1999 byl jmenován soudním znalcem v oboru forenzní stomatologie. V současnosti pracuje jako vedoucí oddělení parodontologie na Klinice zubního lékařství LF UP v Olomouci a zároveň pracuje v soukromé praxi v Olomouci a Břeclavi. Podílí se na výuce pregraduálních a postgraduálních studentů a těch, kteří se zajímají o implantologii a parodontologii, podporuje nové metody a techniky v zubním lékařství. Je autorem 35 odborných článků, monografie *Plastická chirurgie parodontu*, dvou skript pro pregraduální studenty zubního lékařství, kapitol v parodontologické učebnici *Practical Advisor for a Dentist* (Verlag Dashofer) a více než 300 přednášek.

MDDr. Adam Vilášek (*1986) absolvoval v r. 2011 obor zubní lékařství na LF UP v Olomouci. V letech 2011–2012 pracoval v soukromé zubní praxi v Trenčíně. Od r. 2012 je zaměstnán na soukromé zubní klinice Stomma, s. r. o., v Břeclavi jako praktický zubní lékař. Od r. 2013 pracuje jako vedoucí lékař se zaměřením výhradně na protetickou stomatologii. V letech 2013–2015 byl částečně zaměstnán na protetickém oddělení zubní kliniky LF UP, kde se věnoval náhradě laterálních řezáků při agenezi pomocí dentálních implantátů. Věnuje se interdisciplinární spolupráci při řešení komplexních případů.

SOUHRN: Léčba onkologických pacientů je velmi specifická, zvláště jde-li o mladé jedince. Ještě složitější situace nastává u pacientů, jež postihlo onkologické onemocnění v dětském věku a u nichž byla součástí léčby radioterapie. Ta často vede ke značnému poškození tvrdých i měkkých tkání obličeje. Následkem tohoto procesu bývá dentice postižena agenezemi, malformacemi zubních zárodků, resorpcemi kořenů nebo ankylózou zubů. Autoři demonstrují léčbu 16letého pacienta, u něhož byl ve 3 letech věku diagnostikován maligní nádor sítnice, retinoblastom. Léčba spočívala v kombinaci chirurgické terapie (enukleace oka) a radioterapie. Jejím následkem došlo k malformacím měkkých a tvrdých tkání obličeje, zvláště devastující byl vliv na zubní zárodky. V horní čelisti byly u daného pacienta pozorovány ageneze několika stálých zubů, ankylózy dočasných a stálých zubů, transpozice a malformace zbylých zubních zárodků. Ve správné pozici a bez poškození byly v horní čelisti prořezány pouze dva stálé zuby. Dolní zubní oblouk nebyl vyjma ageneze jednoho zubu poškozen. Autoři prezentují složitý léčebný protokol založený na interdisciplinární spolupráci mezi ortodontistou, implantologem, dentoalveolárním chirurgem a protetikem, jehož základem byla autotransplantace tří zubů a zavedení tří implantátů. U pacienta však po ortodontické fázi terapie, z důvodu velké diskrepance mezi střední čárou horního zubního oblouku a výraznou asymetrií hrotu nosu a tváře, došlo ke změně protetického léčebného plánu. Místo jednotlivých korunek na implantátech byla preferována částečná šroubovaná konstrukce nesená implantáty, která umožnila korekci polohy střední čáry horního zubního oblouku vzhledem k asymetrii obličeje. Tak mohlo být dosaženo co nejlepší estetiky úsměvu a dentofaciální harmonie.
Klíčová slova: retinoblastom, ageneze, autotransplantace, implantát, střední čára.

INTERDISCIPLINARY TREATMENT IN DIFFICULT CASES PART 3: RECONSTRUCTION OF DENTITION DAMAGED BY RADIOTHERAPY IN AN ADOLESCENT PATIENT AFTER RETINOBLASTOMA TREATMENT

Case report

SUMMARY: The treatment of oncology patients is very specific – especially for young patients. Moreover, the patients who underwent the oncology treatment together with radiotherapy in their childhood have to face even more complex situations. Radiation therapy often damages facial tissues, bones as well as teeth. There occur tooth agenesis, malformation of tooth germs and root

resorption or ankylosis. The authors show here a case study of a 16-year-old patient who suffered from retinoblastoma at the age of three. His treatment included surgical therapy (enucleation of the eye) and radiation therapy. Due to the radiotherapy, soft and hard facial tissues got malformed and tooth germs were severly damaged: situation in the upper jaw – malformed tooth germs, agenesis of several teeth, ankylosis and transposition. Only two teeth in their right position and without any damage erupted in the upper jaw. The authors present a complex treatment protocol based on interdisciplinary cooperation among the orthodontist, implantologist, dentoalveolar surgeon and prosthodontist. The core of the treatment consisted of autotransplantation of three teeth and insertion of three implants. Because of distinct nasal and facial asymmetry, the prosthodontic part of the treatment plan had to be modified. Using a partial screw denture set on implants, the midline of the upper dental arch got corrected according to the facial and nasal midline. The best smile esthetics and dentofacial harmony were reached this way.
Key words: retinoblastoma, agenesis, autotransplantation, implant, middle line.

LKS, 2016, 26(4): 79 – 88

ÚVOD

Retinoblastom (RB) je nejčastější primární intraokulární maligní tumor dětského věku, vyrůstající z glie sítnice. Incidence se udává 1 na 20 000 narozených dětí (1). Většinou vzniká jednostranně, obvykle je následkem somatické mutace obou kopií RB1 genu (tzv. retinoblastomový gen). Asi v 50 % případů je zděděna jedna mutovaná alela genu RB1 a k mutaci druhé dochází v průběhu života (germinální + somatická mutace). Ač tedy mutace v RB1 mají recesivní charakter (musí být poškozeny obě kopie pro manifestaci onemocnění), predispozice (germinální mutace) se dědí s autosomálně dominantní dědičností s vysokou penetrancí. Dvě třetiny retinoblastomů se diagnostikují v prvních 3 letech života, maximum výskytu je v prvním a druhém roce věku. Po šestém roce života se vyskytuje jen velmi výjimečně. Asi 20–30 % dětí má v době diagnózy nádor oboustranně (2).

Způsob léčby závisí na počátečním rozsahu nemoci. Osvědčená je kombinace chemoterapie a lokální terapie (kryoterapie, nitrooční podání cytostatik). V některých případech je nutné přistoupit k chirurgické terapii, enukleaci oka a jeho náhradě protézou. Léčba RB je velmi individuální a odehrává se v těsné spolupráci onkologů a oftalmologů. Jen zřídka se užívá radioterapie (brachyterapie, externí fotonová radioterapie, protonová terapie), i když je velice účinná. Důvodem jsou vedlejší účinky v oblasti obličeje, které jsou, zvláště u malých dětí, funkčně a kosmeticky velmi závažné. Mezi ně patří zastavený vývoj čelisti, měkkých tkání, malformace zubních zárodků a vznik jiných dentálních anomálií.

Dojde-li z důvodu radioterapie k rozsáhlému poškození dentice, je, kvůli nízkému věku pacientů a přítomnosti malformovaných tkání, velice složité určit vhodný způsob rekonstrukce dentice (3, 4, 5).

Prognóza retinoblastomu závisí na včasné diagnóze. Pokud je retinoblastom v době záchytu pouze uvnitř oka, je úspěšnost léčby 90–100 %**.** V případě, že retinoblastom již zasahuje mimo oblast oka, udává se jen 10 % přežití (1).

ANAMNÉZA

Osobní anamnéza a celkové vyšetření: Pacient byl na naše pracoviště přijat ve věku 16 let a osm měsíců. Ve třech letech byl u něho diagnostikován retinoblastom sítnice levého oka. Podstoupil enukleaci oka a následně radioterapii. V době, kdy se dostavil do naší ordinace na vyšetření, neužíval žádné léky a alergii neudával.

Extraorální vyšetření: U pacienta byla patrná asymetrie obličeje s viditelným oploštěním levé tváře. Výrazná byla asymetrie nosu, a to jak nosní přepážky, tak křídel nosních, kdy pravé křídlo nosní bylo větší. Příčinou bylo naklonění hřbetu a hrotu nosu vlevo. Levé křídlo nosní bylo atrofické, hrot nosu byl posunut oproti střední čáře obličeje (spojnice glabela – menton) o 6,5 mm vlevo, stejně tak tomu bylo i proti středu philtra. Nasolabiální rýha byla vpravo zcela vyhlazena, vlevo naopak byla výrazná a hluboká. Retní štěrbina byla v klidové poloze asymetrická a stoupala od střední čáry doleva nahoru. Levý retní koutek vlevo byl výše o 3 až 4 mm oproti pravé straně. Pravděpodobnou příčinou byl tah jizevnaté tkáně na levé straně. Otvor po enukleaci oka byl kryt oční protézou zasahující nejen do orbity, ale i na okolní pokožku. Pacient oční protézu a asymetrii tváře maskoval brýlemi a vlasovou patkou **(obr. 1 – 3)**. Dolní třetina obličeje byla bez asymetrie.

Intraorální vyšetření: Sliznice tváře a alveolárního výběžku byla beze změn. Pozorována byla asymetrie patra. Pravá polovina patra byla plně vyvinutá, zatímco levá polovina byla hypoplastická a zúžená. Další rutinní intraorální vyšetření byla bezvýznamná.

Dentální vyšetření: Pro ztrátu dentice ve frontálním úseku horní čelisti nebylo možné přesně určit sagitální vztah zubních oblouků. Z důvodu hypoplastické maxily se nacházel horní alveolární výběžek přibližně o 3,0 mm dorzálně proti dolnímu zubnímu oblouku. Vertikální vztah zubních oblouků byl ovlivněn hypoplastickou maxilou a supraokluzí dolních řezáků. Hloubka skusu byla 11,5 mm. Na levé straně byl distálně otevřený skus z důvodu reinkluze zubů 65 a 26. V transversálním rozměru byl zkřížený skus vlevo zubů 65 a 26.

Obr. 1 – 3: Extraorální fotodokumentace při vstupním vyšetření.

Obr. 4–9: Intraorální stav při vstupním vyšetření (obrácený skus, supraokluze 33–43, destrukce dentice v horní čelisti).

V horní čelisti byl výrazně destruovaný chrup smíšené dentice s širokým spektrem zubních anomálií: transpozice zubů 15 a 16, reinkluze perzistujícího zubu 55 v rozsahu 5 mm, zub 14 intaktní s distálním sklonem 30°, perzistující dočasný špičák vpravo s rozsáhlou abrazí korunky, perzistující a kariézní zuby 63, 64, perzistující zub s abrazí korunky 65 a zub 26 vzhledem k dolní čelisti v infraokluzi 4 mm. Posun střední čáry nebylo možné určit. V horní čelisti byly nepřítomny zuby 17, 13, 12, 11, 21, 22, 23, 24, 25, 27.

V dolní čelisti byly všechny zuby, vyjma zubu 37, založeny. Bylo přítomno stěsnání ve frontálním i obou distálních segmentech, lingvální sklon premolárů oboustranně a zvýrazněná Speeova křivka. Zuby dolního frontálního segmentu v rozsahu 33–43 byly v supraokluzi, s přestavbou alveolárního výběžku kraniálně ve stejném rozsahu. Ta byla výsledkem dentoalveolárního kompenzačního mechanismu. Stěsnání zubů v dolním frontálním úseku vedlo k vestibulární erupci zubů 31 a 42, zatímco pozice zubů 41 a 32 byly proti středním řezákům více lingválně **(obr. 4–9).**

Analýza panoramatického snímku: Rentgenologické vyšetření potvrdilo agenezi zubů 17, 12, 11, 21, 22, 25, 27, 37, 38 a malformaci zárodků zubů 23, 24. Byly přítomny zárodky zubů 18, 48, premolár 15 (v pozici zubu 17) s ukončeným vývojem kořene a pravděpodobnou angulací apexu, retinovaný zub 13, reinkluze zubu 55 s vertikální ztrátou kosti meziálně a distálně v rozsahu 2 mm způsobenou ankylózou zubu. Dále byla zjištěna resorpce apexů kořenů na 65 do poloviny jejich výšky a na prvním stálém pravém horním moláru byly kořeny téměř plně resorbovány. Na zubu 35 bylo možné pozorovat výraznou angulaci kořene v oblasti apexu **(obr. 10)**.

Analýza telerentgenového snímku: Analýza kefalometrického snímku neprokázala skeletálně hluboký skus, ale poukázala na Angle III. skeletální třídu (WITS = -2,50 mm, ANB = -9,7°), retruzní postavení dolních řezáků (dlouhá osa zubu 41 k mandibulární linii byla v úhlu 85,5°) a hodnota parametru 1-APo byla 6,2 mm **(obr. 11)**.

Analýza CBCT: Na CBCT skenech byla prokázána transpozice zubu 15 do pozice nepřítomného horního druhého pravého moláru s rohlíčkovitým zahnutím apexu nad zárodek 18. Pravý špičák byl retinován a uložen ve středu alveolárního výběžku s kořenem směřujícím vzhledem ke střední čáře pod úhlem 40° distálně a korunkou směřující pod stejným úhlem mediálně. V horní čelisti vlevo byly pozorovány malformované korunky špičáku a prvního premoláru vlevo a náhradní resorpce kořenů zubů 55 a 26 **(obr. 12, 13)**.

LÉČEBNÁ ROZVAHA

Při sestavování léčebného plánu u takto složité kazuistiky je nezbytné brát v úvahu všechny aspekty terapie. Mezi ně patří časové hledisko (celková doba léčby, načasování terapie, výhody a nevýhody časného započetí terapie), spolupráce pacienta (trpělivost při složité dlouhodobé interdisciplinární léčbě, dojíždění za ošetřením), psychologické faktory, nutriční problematika a možnosti pacienta s ohledem na finanční náročnost ošetření.

Bylo nutné si položit několik zásadních otázek:

1. Bude terapie probíhat v aktuálním věku pacienta (v 16 letech), před ukončením růstu čelistí? V tomto případě by bylo možné jen protetické řešení. **2.** Nebo bude vhodné vyčkat na ukončení růstu pacienta a rekonstrukce chrupu provést implantologicko-proteticky? **3.** Bude nutné provést ortognátní operaci na horní čelisti tak, aby byl negativní incisální schůdek kompenzován skeletálně? **4.** Bude nezbytné pro všechny výše uvedené varianty rekonstrukce chrupu indikovat ortodontickou korekci postavení zubů v dolní čelisti tak, aby protetická sanace v horní čelisti byla úspěšná? **5.** A není ortodontická intervence u pacienta pouze s dvěma normálně prořezanými zuby v horní čelisti nadbytečnou terapií (overtreatment)?

Analýza výše uvedených otázek:

Ad 1: Je možná pouze protetická sanace? Z důvodu přítomnosti jen dvou zubů vpravo (16 a 14) a dvou zubů s nejistou prognózou (z důvodu resorpce kořenů zubů) vlevo (26, 65), není hybridní náhrada vhodným způsobem terapie. Jiná varianta protetického řešení by znamenala extrakci všech zubů v horní čelisti, jak prořezaných intaktních, tak patologicky změněných, stejně jako chirurgické odstranění zubů retinovaných a malformovaných. Následné zhotovení celkové zubní náhrady by z důvodu obráceného skusu, zvýrazněné Speeovy křivky a supraokluze segmentu 33–43 bylo značně komplikované, spíše ale nemožné. Toto řešení by však mohlo sloužit jako celková snímatelná imediátní náhrada, kterou by pacient nosil, než by byla zhotovena náhrada s dlouhodobou životností kotvená na implantátech.

Ad 2: V případě implantologicko-protetické varianty léčby je opět otázkou výsledná artikulace podmíněně snímatelné náhrady nesené na implantátech ve vztahu k dolnímu zubnímu oblouku. Zvýrazněný průběh Speeovy křivky se supraokluzí frontálních zubů by byl problémovým faktorem i u této varianty rekonstrukce chrupu.

Ad 3: Řešit negativní incisální schůdek za pomoci ortognátní chirurgie, posunem horní čelisti frontálně, by velmi pomohlo jak protetické, tak proteticko-implantologické variantě terapie. Problém s nevhodnými podmínkami pro protetickou rekonstrukci z důvodu dentoalveolárních kompenzačních změn v dolní čelisti by však odstraněn nebyl. Rodiče pacienta navíc od počátku ortognátní operaci striktně odmítali.

Ad 4: Z výše uvedeného vyplývá, že zásadním problémem bylo postavení zubů frontálního segmentu dolní čelisti v supraokluzi. Pro úspěšnou protetickou sanaci bylo nutné vyrovnat postavení zubů vertikálně, upravit retruzní sklon řezáků a průběh Speeovy křivky. Problémem však bylo, že jak vyrovnání zubů (nivelizace), tak korekce stěsnání a zvýšení skusu úpravou Speeovy

Obr. 10: OPG snímek vstupního vyšetření.

Obr. 12: CBCT řez v lokalizaci 16 – 14 (jasně prokazatelná angulace apexu 15 v transpozici).

křivky, má za následek protruzi dolních řezáků. Výslednou polohu dolních řezáků po korekci stěsnání a hloubky skusu (tzv. relokovaná poloha dolního řezáku) lze předem stanovit (6). V tomto případě by byla relokovaná poloha dolního řezáku k linii A-Po 11,0 mm, což znamená negativní incisální schůdek -8,0 mm. Tato změna polohy dolních řezáků by značně komplikovala následnou protetickou sanaci, která by bez chirurgického posunu horní čelisti ventrálně již nebyla možná.

V případě odmítnutí ortognátní operace na horní čelisti bylo nutné extrahovat dva premoláry v dolní čelisti a do vzniklých mezer, při současném zvyšování skusu, posunout dorzálně zuby frontálního segmentu.

Ad 5: Jestliže pro výše uvedené důvody bylo nutné v dolní čelisti dva premoláry extrahovat, nabízela se otázka, zda dané zuby nevyužít pro autotrasplantaci do horní čelisti.

Sumarizace situace v horní čelisti: Byl přítomen intaktní první horní molár vpravo. Zub 15 bylo možné ponechat v transpozici či jej replantovat do správné pozice a retinovaný zub 13 zařadit, a to po chirurgickém zpřístupnění a pomocí aktivní erupce ortodontickým tahem. Všechny dočasné zuby stejně jako rudimentální zárodky stálých zubů bylo nutné extrahovat. Otevřená otázka zůstávala jen nad ankylotickými zuby 65 a 26, které bylo možné v budoucnu využít k ortodontickému kotvení a k protetické sanaci. V případě realizace autotransplantace dvou zubů z dolní čelisti by celkový počet zubů v horní čelisti byl sedm. Pro zhotovení vhodné zubní náhrady bylo nutné tyto zuby postavit do ideální pozice.

Obr. 11: Dálkový snímek lbi a mandibuly (patrný obracený skus následkem hypoplazie maxily).

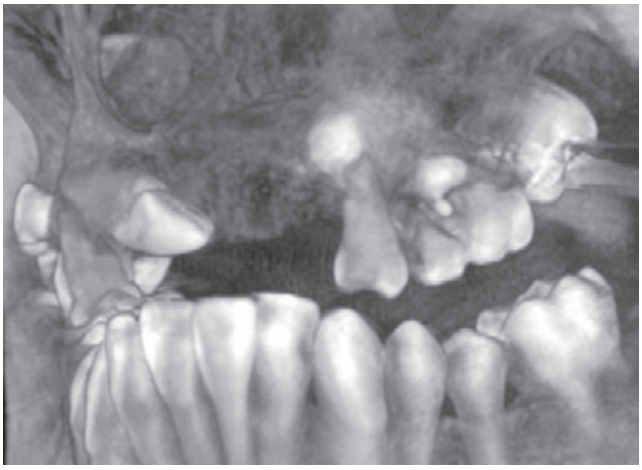

Obr. 13: CBCT 3D rekonstrukce se zubem 13 a rudimentální zárodky 23, 24 vlevo.

LÉČEBNÝ PLÁN

Sestavení interdisciplinárního plánu a následná terapie zahrnovaly týmovou spolupráci ortodontisty, implantologa, dentoalveolárního chirurga a protetika. Jednotliví specialisté zasahovali do terapie v přesně určených časových fázích (viz níže). Celý léčebný protokol byl náročný na přesnou koordinaci dílčích kroků, proto bylo nutné, aby se jeden z lékařů v týmu stal koordinátorem terapie. V tomto případě to byl ortodontista.

Byly sestaveny jednotlivé kroky léčebného protokolu:

1. Zhotovení diagnostického set-up s výsledným postavením zubů a určením vhodných mezer pro budoucí protetické ošetření. Set-up dále sloužil ke kontrole průběhu léčby **(obr. 14, 15)**.

2. Extrakce zubů dočasné dentice 63, 64, chirurgické vybavení malformovaných zárodků stálých zubů 23, 24. Patefakce na zubu 13 – odklopení sliznice a odstranění kosti k cementoskloviné hranici.

3. Nasazení parciálního fixního aparátu v horní čelisti v rozsahu – 16, 65 a palatinální oblouk s extenzním ramenem do míst retinovaného špičáku. Zajištění jeho erupce aktivním tahem k palatinálnímu oblouku do lokalizace pravého horního středního řezáku.

4. Extrakce zubu 55 v reinkluzi.

5. Autotransplantace 15 z pozice 17 před první pravý horní molár – do pozice druhého premoláru.

6. Extrakce 34, 44 a jejich autotransplantace do lokalizace 23, 24.

7. Nasazení dolního fixního aparátu a postupná distalizace špičáků do Angle I. tř. Následně úprava hlubokého skusu s vyrovnáním Speeovy křivky nivelizací a intruzním přídatným obloukem, retrakce frontálního segmentu a uzávěr mezer.

8. Nasazení plného fixního aparátu v horní čelisti a nivelizace zubů s tvorbou ideálních mezer pro implantaci v lokalizaci 12, 21–22. Postavení zubu 14 plánováno v pozici pravého špičáku. Vlevo v pozici špičáku plánován autotransplantát 34 a v pozici 24 autotransplantát 44.

9. Implantace v místě 12, 21, 22 a jejich osazení celokeramickými korunkami. V případě přetrvávajícího distálně otevřeného skusu vlevo zhotovení overlayí na zuby 65, 26.

Plánovaná artikulace Angle I. tř. vpravo a Angle III. tř. vlevo na molárech.

10. Retence: fixní retainer 33–43, dolní retenční fóliový aparát a horní retenční deska.

LÉČEBNÝ POSTUP

Chirurgická fáze I

V lokální anestezii byly chirurgicky vybaveny malformované zuby z oblasti 23, 24 a extrahovány dočasné zuby 63, 64. Extrakční rány nebyly vyplněny žádným augmentačním materiálem a hojení probíhalo pouze per primam. V této fázi byla také obnažena korunka zubu 13 a nalepen ortodontický zámek k aplikování ortodontického tahu (technika otevřené erupce).

Ortodontická fáze

Ve věku 17 let pacienta byly nasazeny na zuby 16, 65 ortodontické kroužky Epic (OrthoOrganizer, Carlsbead, USA) a ocelový palatinální oblouk s extenzním ramenem směřujícím do místa erupce zubu 13.

Chirurgická fáze II

Chirurgická fáze II byla zaměřena na pravý horní kvadrant. V lokální anestezii byla provedena autotransplantace transponovaného zubu 15 do jeho pravidelného postavení (před první stálý horní molár) a současně extrakce dočasných zubů 55 a 53. Problémem byla angulace apikální třetiny kořene zubu 15, rozpoznána již na rentgenových snímcích a in situ potvrzena **(obr. 16)**. Proto bylo nutné po šetrné extrakci zubu 15 odstranit angulovanou část kořene. Amputace apikální části byla provedena diamantovaným brouskem v turbínovém násadci s rizikem nekrotizace dřeně v oblasti řezu. Nicméně tímto výkonem byl získán vstup do dřeňové dutiny o průměru cca 1,5 mm s možností revitalizace dřeně (7). Fixace transplantovaného zubu byla provedena křížovým stehem přes okluzi pomocí monofilu 4/0 po dobu jednoho týdne. Chirurgický výkon a na něj navazující období jednoho týdne byly pod antibiotickou clonou. Pacient perorálně využíval jedno balení Augmentinu 1 g v obvyklých dávkách (1–0–1). Nebyla doporučena primární endodontická terapie autotransplantátu 15 **(obr. 17)**.

Pokračování ortodontické terapie

Cílem této fáze ošetření bylo zařadit retinovaný zub 13. Byl aplikován aktivní ortodontický tah elastickou nití (Rocky Mountains, Denver, USA), od korunky 13 k extenznímu ramenu palatinálního oblouku tak, aby erupce korunky byla vedena na střed alveolárního výběžku. Z důvodu výrazného sklonu korunky špičáku meziálně, až do místa středního řezáku, bylo vhodné, vzhledem k plánované pozici špičáku, tah směřovat mediálně. Dalším důvodem pro plánování pozice špičáku v místě středního řezáku byl fakt, že tvorba interdentální papily vzniká lépe mezi implantátem a zubem než mezi dvěma implantáty (8, 9). Proto zařazení špičáku do místa středního řezáku a implantace v místě 22 byla esteticky výhodná. Následně byly v dolní čelisti nalepeny na stálé moláry nákusné valy tak, aby mohlo dojít ke korekci postavení zubu 13 ze zákusu **(obr. 17)**.

Chirurgická fáze III

Tato chirurgická fáze se v souladu s plánem zaměřila na autotransplantaci dolních premolárů 34 a 44 do plánovaného postavení v horní čelisti, konkrétně reg. 23 a 24. Autotransplanta-

Obr. 14–15: Set-up výsledné artikulace a pozice zubů.

Obr. 16: Autotransplantovaný zub 15 s angulací kořene in situ.

Obr. 17: Zub 15 ve správné pozici po autotransplantaci, aktivní ortodontická síla na zub 13.

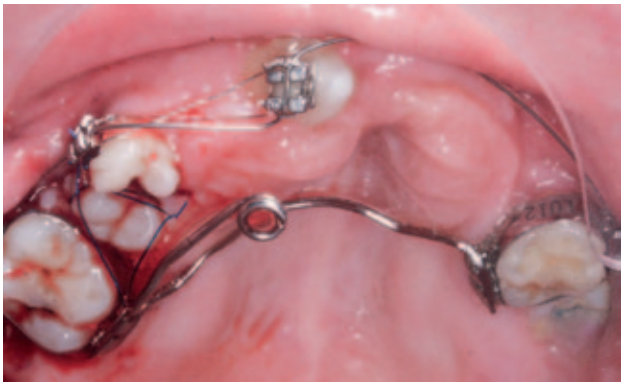

Obr. 18: Autotransplantát 15 tři měsíce po chirurgickém výkonu.

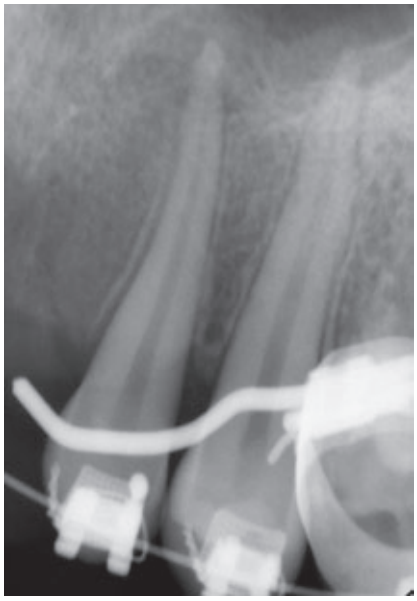

Obr. 19–20: Autotransplantáty 34, 44 do pozice 23, 24 tři měsíce a 1 rok po chirurgickém výkonu.

Obr. 21: Situace v horní čelisti po 18 měsících ortodontické terapie.

ce byla provedena standardním způsobem, tj. v lokální anestezii a po celkovém podání antibiotik. Autotransplantované premoláry byly fixovány suturou z monofilu 4/0 po dobu jednoho týdne. Z důvodu bezproblémového výkonu nebyla doporučena primárně endodontická terapie, i když se jednalo o zuby s dokončeným vývojem kořene **(obr. 18–21)** (10, 11, 12, 13, 14).

Pokračování ortodontické terapie

Týden po extrakci zubů 34, 44 a jejich autotransplantaci byl nasazen dolní fixní aparát v rozsahu: kroužky Epic (OrthoOrganizer, Carlsbead, USA) na zubech 36, 46, 47 a zámky Elite Mini Twin (OrthoOrganizer, Carlsbead, USA) s drážkou na .022" x .025" na druhé premoláry a špičáky. Proběhla sekvenční nivelizace od tenkých kulatých nikltitanových drátů .014" Orthonol Superelastic Nitanium až po dráty čtyřhranné .017" x .025" Orthonol Superelastic Nitanium (RMO Inc., Denver, USA). Již během nivelizace byly špičáky distalizovány lace backem a následně na ocelovém oblouku .017" x .025" (OrthoOrganizer, Carlsbead, USA) elastickým řetízkem, až byly mezery uzavřeny. Současně byl stejný typ zámků nalepen na dolní řezáky v rozsahu 32–42 a po nivelizaci byl na parciální ocelový oblouk .017" x .025" adaptován intruzní oblouk dle Burstonea .018" x .025" z Beta titanium CNA (OrthoOrganizer, Carlsbead, USA), jehož kotevní část končila v přídatných kanylách kroužků 36, 46. Zde byl oblouk také aktivován pod úhlem 40°. Po 8 měsících byla okluzní rovina vyrovnána a zbytkové mezery v dolní čelisti retrakcí frontálního segmentu zataženy **(obr. 22–24)**.

Byl nalepen plný horní fixní aparát s následným rozšířením horního zubního oblouku a zařazením autotransplantátů do postavení zubů 15, 23, 24 **(obr. 21)**.

Vitalita autotransplantovaných zubů byla sledována 2, 3, 6 a 12 měsíců po chirurgickém výkonu a pacient udával částečnou citlivost na zkoušku chladem i teplem. Pomocí nákusných valů na 46 a 36 byl odblokován skus a zákus zubu 13 byl odstraněn.

Na konci ortodontické fáze terapie se objevily dva významné problémy:

1. Během nivelizace byl bazální oblouk ukotven na ankylotickém zubu 65, který byl v infraokluzi následkem postupné reinkluze. Svojí vertikální, více kraniální polohou, ovlivňoval ostatní zuby, a tím došlo k jejich reinkluzi a sklonu okluzní roviny vlevo kraniálně. Fixní aparát byl následně ukončen na zubu 24 a pomocí mezičelistních tahů byl sklon okluzní roviny korigován. Zub 65 nebyl ortodontickou terapií nijak poškozen, nejevil žádné známky viklavosti a stav resorbovaných kořenů byl stejný jako na počátku terapie.

2. Druhým problémem byla pozice pravého špičáku po korekci jeho zákusu. Ta byla dle set-up modelu plánována v pozici středního pravého řezáku, nicméně jeho poloha byla oproti dolní střední čáře a taktéž oproti plánu na set-up modelu o 3 mm více vpravo. Tento problém se ukázal jako zásadní pro následnou změnu protetického léčebného plánu.

Implantologická fáze

Tři měsíce před dokončením ortodontické léčby byly zavedeny implantáty systému Impladent (Lasak, Česká republika) v pozici zubů 12, 21 a 22. V místech postranních řezáků byly zavedeny úzké typy implantátu (2,9 x 14 mm reg. 12, 22) a v lokalizaci středního řezáku standardní typ implantátu (3,7 x 14 mm reg. 21) (15, 16). Po tříměsíčním hojení byly na tyto implantáty umístěny vhojovací válečky a pacient byl odeslán k protetické sanaci.

Ukončení ortodontické terapie

Fixní aparát byl sejmut po 2 letech a 3 měsících ortodontické terapie s postavením molárů v Angle I. tř. vpravo a Angle III. tř. vlevo. Vpravo byl v pozici špičáku zub 14 a vlevo v pozici špičáku autotransplantovaný zub 24. Hloubka skusu byla upravena ve frontálním segmentu na 1,0 mm, v distálním úseku vlevo zůstal skus otevřený v rozsahu 2,0 mm (na zubu 24) až 4,0 mm (na zubu 65) **(obr. 25)**.

Protetická fáze

Snaha o vytvoření optimálního výsledku terapie byla komplikována zejména disharmonií obličejové estetiky pacienta. Ta byla zapříčiněna nepravidelným průběhem středové linie obličeje způsobené chirurgickým výkonem (enukleace) a následnou deformací orbity a nosu po operaci retinoblastomu a dále ankyló-

Obr. 22–23: Burstoneův intruzní oblouk upevněný na frontální segment dolní čelisti a stav 6 měsíců po intruzi.

Obr. 24: Překorigování intruze segmentu 33–43 a expanzní oblouk v horní čelisti.

zou zubů vlevo **(obr. 1–13)**. Výrazné abnormality ve faciální estetice pacienta vyžadovaly značně individuální přístup k ošetření.

Postup protetické fáze léčby

1. Studijní modely s přesnou pozicí implantátu byly pomocí obličejového oblouku sestaveny do artikulátoru. Pro zpřesnění analýzy a stanovení vztahů referenčních linií byly zhotoveny portrétové snímky. Po skončení ortodontické terapie byly zuby na pravé straně ve vyhovujícím artikulačním postavení, na levé straně přetrvával otevřený skus cca 2–4 mm a špičák v pozici zubu 11 byl před dolními řezáky **(obr. 25)**.

2. Implantáty byly otištěny otevřenou technikou A silikonem Express XT Penta H (3M ESPE, Německo) v jedné době s napreparovaným zubem 13 v lokalizaci 11.

Vzhledem k pozici implantátů byly vyrobeny provizorní korunky z materiálu na bázi Bis-GMA pryskyřice a šetrně fixovány provizorním cementem Dentotemp (Itena, Francie) stejně jako provizorní korunka na zubu 13 **(obr. 26)**. Vzhledem k nízké linii úsměvu, středně silným rtům a plochému profilu obličeje byly provizorní korunky vyrobeny o 2 mm delší. Cílem tohoto postupu byla podpora horního rtu a zajištění viditelnosti korunek při úsměvu.

3. Po nacementování byly provizorní korunky, i přes jejich větší vertikální rozměr, v úsměvu viditelné jen nepatrně (1–2 mm). Stejně tak pozice jednotlivých korunek, středová linie řezáků a sklon okluzní roviny v horní čelisti neodpovídaly daným pravidlům dentofaciální estetiky. Dolní oblouk byl pravidelný **(obr. 27, 28)**.

Střední čára horních řezáků byla posunuta o 2–3 mm vpravo a okluzní rovina byla skloněna kraniálně vlevo o 2 mm k ankylotickým zubům. Z literatury je známo, že posun střední čáry o 2 mm je laiky nerozpoznatelný (pokud však je posuzován jen tento jeden parametr estetiky a ostatní jsou v pořádku) (17, 18). Pro optimální estetický vztah mezi zuby, gingivou, rty a obličejem je zásadní pozice středních řezáků, zejména středu zubního oblouku k philtru horního rtu a středové linii obličeje včetně nosu (19, 20, 21). Důležitá je především vyváženost a symetrie těchto morfologických struktur mezi sebou (22). Byly zhotoveny nové studijní modely s provizorními korunkami a pomocí obličejového oblouku opět sestaveny do artikulátoru. Pro zpřesnění analýzy byly pořízeny další portrétové snímky, a to v klidové poloze rtů při mírném a maximálním úsměvu a zakresleny pomocné body a linie (23).

Změna léčebného plánu

4. Po vyhodnocení informací získaných z fotografií a artikulátoru bylo zjištěno, že posun horní střední čáry vpravo vzhledem k dolní střední čáře, philtru a střední čáře obličeje byl jen

Obr. 25: Situace po sejmutí fixního aparátu. Pravý špičák v pozici středního řezáku s posunem 3 mm vpravo od střední čáry.

Obr. 26: Okluzní pohled horní čelisti s provizorními korunkami na implantátech 12, 21, 22.

Obr. 27: Okluzní pohled dolní čelisti po ortodontické terapii s uzavřenými mezerami po extrakci 34, 44.

Obr. 28: Emoční úsměv pacienta s minimální expozicí horních řezáků (korunky na implantátech) a šikmou okluzní rovinou v horní čelisti vlevo o 2 mm kraniálně vzhledem ke střední čáře.

Obr. 29: Pozice střední čáry v horní čelisti (žlutá linie), střední čáry obličeje a dolní střední čáry v dolní čelisti (tyrkysová linie) a hrotu nosu (bílá linie) posunutého o 9 mm oproti žluté linii

Obr. 30: Situace po extrakci zubu 13 s provizorními overlayemi na zubech 24 a 65.

Obr. 31: Částečná snímatelná šroubovaná náhrada na modelu.

Obr. 32: Horní střední čára na částečné náhradě nesené na implantátech byla souhlasná s uchýleným hrotem nosu.

Obr. 33: Provizorní šroubovaná náhrada a preparace na definitivní kompozitní overlaye zubu 65, 24 a kompozitní fazetu „22“

Obr. 34: Preparace na definitivní kompozitní overlaye a kompozitní fazetu.

2,5 mm, avšak vzhledem ke hrotu nosu 9 mm. Hrot nosu se odchyloval od střední čáry obličeje o 6,5 mm vlevo **(obr. 29)**. Bylo proto vhodné upravit horní střední čáru posunem doleva. Nicméně přílišná velikost tohoto posunu a také fakt, že již byly zavedeny implantáty, tento posun znemožňovaly. Dále byla prokázána nutnost dalšího prodloužení korunek horních řezáků a jejich protruzního postavení pro podporu horního rtu a estetiky úsměvu. Tyto dvě skutečnosti vedly ke změně původního léčebného plánu. Bylo nutné extrahovat zub 13 a zhotovit podmíněně šroubovanou náhradu na implantátech, namísto fixních cementovatelných korunek na zubu 13 a implantátech **(obr. 30)**. Tento typ náhrady umožnil vyřešit oba problémy současně. Zubní řada byla posunuta o jeden zub vlevo a protetická konstrukce nahrazovala zuby 13, 12, 11, 21 a autotransplantát 34 v pozici 23 tak nově nahrazoval zub 22.

5. Dle nového léčebného plánu byla provedena extrakce zubu 13 a v době tříměsíčního hojení pacient nosil provizorní můstek z pryskyřice. Můstek byl fixován pomocí provizorního cementu Dentotemp (Itena, Francie).

6. Po zhojení extrakční rány byl zhotoven nový otisk implantátů technikou otevřeného otiskování A silikonem Express XT Penta H (3M ESPE, Německo). Pomocí skusových šablon a silikonového registrátu skusu byly nově zaregistrovány mezičelistí vztahy. Získané informace posloužily k opětovnému sestavení modelů v artikulátoru. Následně byl zhotoven voskový model budoucí náhrady.

7. Vztah mezi asymetrickým horním a dolním rtem (vyšší pozice levého koutku) a linií úsměvu vedl, při estetické zkoušce ve vosku v ústech pacienta, k menším úpravám v postavení zubů provizorní náhrady. U takto výrazné asymetrie je nutné se řídit průběhem dolního rtu, nikoli podle horních řezáků (23, 24).

8. Dle voskového modelu byla před zhotovením finální náhrady, k optimalizaci estetiky a fonace, vyrobena provizorní šroubovaná náhrada. Z důvodu přivyknutí si na novou situaci měl pacient provizorní náhradu adaptovanou na implantátech po dobu 6 měsíců **(obr. 31, 32)**. Provizorní šroubovaná náhrada také sloužila k definitivnímu vymezení tvaru finální podmíněně snímatelné náhrady.

9. Vzhledem k ankylóze zubu 65, 26 a pravděpodobně i zubu 24 se nepodařilo pomocí ortodontických tahů uzavřít otevřený skus vlevo. Uzavření otevřeného skusu se proto provedlo proteticky kompozitními overlayemi na zubech 65, 24 se současnou úpravou délky a tvaru zubu 34 v pozici zubu 22 do tvaru laterálního řezáku. Po preparaci byl otisk pořízen A silikonem Express

Obr. 35–38: Definitivní situace ve frontálním a bočních pohledech.

XT Penta H (3M ESPE, Německo) a provizorium bylo zhotoveno z materiálu Ena Soft (Micerium, Itálie). Definitivní kompozitní overlaye a kompozitní fazeta z materiálu Enamel (Micerium, Itálie) byly po zkoušce v ústech pacienta fixovány adhezivně nahřátým kompozitem **(obr. 33, 34)**.

10. Následovalo vyfrézování konstrukce (frézovací centrum Lasak) a její zkouška v ústech pacienta s kontrolou dosedu na RTG snímku. Vyfrézovaná konstrukce nesla pryskyřičnou bázi Acryl Self (Ruthinium Group, Itálie) s kompozitními zuby Phonares II (Ivoclar Vivadent, Švýcarsko) a svým tvarem vycházela z provizorní náhrady.

11. Po odstranění provizorní náhrady byla našroubována finální protetická práce a dotažena na všech implantátech fixačními šrouby na 30 Ncm. Výsledná artikulace byla v Angle I. tř. na molárech vpravo a Angle III. tř. vlevo. Průběh incisálních hran byl ideální **(obr. 35–38)**. Dosed náhrady byl opět zkontrolován na RTG snímku **(obr. 39)**. Fixační šrouby byly provizorně uzavřeny materiálem Ena Soft (Micerium, Itálie). V úsměvu byla okluzní rovina korigována a vyrovnána **(obr. 40, 41)** a profil obličeje byl dle Rickettsovy E linie v normě **(obr. 42).**

Pacient obdržel informace týkající se metod orální hygieny u fixních podmíněně snímatelných náhrad nasazených na implantátech (používání zubní nitě s CHX gelem, vyplachování úst 0,1% CHX). Pacient byl s výslednou estetikou i funkcí plně spokojen.

12. Kontrola hygieny a implantátů proběhla za 1 měsíc od odevzdání. Fixační otvory byly uzavřeny teflonem a fotokompozitním materiálem a pacient opětovně poučen o provádění ústní hygieny.

DISKUSE

Děti a mladiství s rozsáhlou ztrátou zubů po radioterapii představují jeden z nejsložitějších problémů stomatologie. Je nutné najít takové řešení, které by bylo pro pacienta co nejméně invazivní ve smyslu zachování přítomných zubů majících perspektivu i v budoucnu. Na druhé straně, pokud je počet zubů již tak malý, že neumožňuje zhotovit fixní náhradu, je otázkou, zda není vhodnějším řešením proteticko-implantologická rekonstrukce v podobě celkové podmíněně snímatelné náhrady nesené na implantátech. Vyvstává tedy legitimní otázka, jestli je ortodontická léčba u těchto případů nezbytná, nebo dokonce jestli není zbytečná a jen by pacienta zatěžovala.

Pacient v uvedené kazuistice měl při vstupním vyšetření v horní čelisti založeny a ve správné pozici zařazeny jen dva stálé zuby (16, 14). Proto sanace chrupu v horní čelisti spočívající v extrakci všech zbývajících zubů (případně ponechání jen zubů 16 a 15) je dle protetických kritérií postupem lege artis. Variantou následné finální protetické sanace by nebyla celková náhrada, ale podmíněně snímatelná náhrada nesená na implantátech. V úvahu připadají 2 implantáty v distálním úseku vpravo a 3 vlevo, se sinus liftem oboustranně. Problémem však zůstává postavení zubů v dolní čelisti, především supraokluze zubů frontálního segmentu 33–43, zvýrazněná Speeova křivka a pseudoprogenie, které značně komplikují až znemožňují zhotovení zubní náhrady v horní čelisti. Ortodontická terapie v dolní čelisti umožní protetickou sanaci v horní čelisti.

Při detailnější analýze zubů v horní čelisti je zřejmé, že retinovaný zub 13 je ortodonticky zařaditelný, zub 15 je možné přesunout do místa jeho správné erupce a ankylotický 65 může perzistovat dlouhodobě. Vzhledem k tomu, že pacient je u konce s růstem, nebude docházet k jeho další reinkluzi (25). Vezmou-li se v úvahu dva zuby určené k extrakci z dolního zubního oblouku, které mohou být autotransplantovány do pozice 23 a 24, pak počet zubů v horní čelisti je sedm, což již dává úplně jiné protetické možnosti.

Otázky do diskuse:

1. Životnost autotransplantátů. Autotransplantace je postup s tradicí delší než 40 let a v odborné literatuře je k dispozici velká řada dlouhodobých studií ukazujících na úspěšnost autotransplantací. Jde především o studie Andreasena s Paulsenem (12, 26, 27, 28), výzkum Czochrowské se Zachrissonem (29) a následně Plakwiczem (30). V české literatuře je nejrozsáhlejší studie Marka a Starosty, kteří uvádějí ve svém souboru 5 let po autotransplantaci poměr přežití 92 % a poměr úspěchu 89 % (31). Ve všech těchto studiích byla součástí protokolu jen autotransplantace zubů s nedokončeným vývojem. V prezentované kazuistice měly zuby 15, 34, 44 ukončený vývoj kořene, kde je ztráta vitality pravděpodobná a počítá se s nutností endodontického ošetření (14, 32, 33). Pacient však neustále uváděl citlivost zubu při zkoušce na chlad i teplo, proto k endodontickému ošetření ani v jednom ze tří případů nedošlo. Na druhé straně Czochrowská uvádí, že známkou obnovené vitality autotransplantovaného zubu je obliterace kořenového kanálku, která zde ani v jednom případě nebyla přítomna (30). Autotransplantované zuby byly sledovány klinicky a intraorálním rentgenovým vyšetřením 2, 3, 6 a 12 měsíců po chirurgickém výkonu a nejevily žádné známky ztráty vitality. Dále byly kontrolovány 1x ročně a v případě zjištění resorpce na kořenech (vnitřní či zevní) by byly kořenové kanálky endodonticky ošetřeny. Doba od provedení autotransplantací již přesáhla 5 let (11/2010 – 3/2016).

Obr. 39: OPG snímek po léčbě.

Obr. 40: Situace v emočním úsměvu bez sklonu okluzní roviny a se střední čárou v horní čelisti odpovídající střední čáře nosu.

Obr. 41: Extraorální pohled en face v úsměvu.

Obr. 42: Profilový snímek po léčbě.

2. Extrakce zubu 13. Autoři považují extrakci zubu 13, z důvodu zlepšení dentofaciální estetiky, za nutnou. Jednotlivé korunky nesené na implantátech byly problémem estetickým nejen pro postavení horní střední čáry vzhledem k nosu a středové linii obličeje, ale také pro jejich délku. Extrakce zubu 13 a zhotovení částečné podmíněně snímatelné náhrady umožnilo upravit jak pozici horní střední čáry, tak nevhodnou expozici řezáků při nízké linii úsměvu. Jediným vhodným místem pro zařazení pravého špičáku byla lokalizace 12.

3. Implantace před dokončením ortodontické terapie. Dřívější protokoly interdisciplinární spolupráce kladly důraz na přesnou koordinaci jednotlivých kroků tak, aby pacient měl v co nejkratší době po skončení léčby finální zubní náhradu. To předpokládalo implantáty zavádět těsně před ukončením ortodontické terapie, aby osteointegrace proběhla ještě před sejmutím fixního aparátu a bezprostředně po sejmutí následoval otisk na korunky. Tento postup se z dnešního pohledu a také v případě prezentované kazuistiky nejeví jako vhodný. Pozice implantátů znemožnily změnu léčebného plánu v podobě případného posunu špičáku do střední čáry, nebo jeho posunu do lokalizace 12. Bylo by tak možné zavést implantáty ve vhodnějším postavení. **Autoři doporučují plánovat implantaci ve frontálním úseku chrupu až po skončení ortodontické terapie, v její retenční fázi.**

ZÁVĚR

Pacient, který ve 3 letech věku prodělal radioterapii jako součást léčby retinoblastomu, jejímž následkem došlo k destrukci dentice v horní čelisti, podstoupil rozsáhlou rekonstrukci chrupu dle náročného interdisciplinárního léčebného plánu. I když původně byly v horní čelisti prořezány pouze dva intaktní stálé zuby ve správné pozici, díky autotransplantaci a ortodontické terapii v horní a dolní čelisti byly navozeny mezičelistní vztahy a protetické doplnění chybějících zubů bylo nezbytné pouze ve frontálním segmentu. Léčebný postup však musel být z důvodu zajištění dentofaciální estetiky v protetické fázi terapie zásadně modifikován. Interdisciplinární spolupráce mezi ortodontistou, protetikem, implantologem a dentoalveolárním chirurgem tak pacientovi umožnila vyhnout se celkové podmíněně snímatelné náhradě nesené na implantátech, což bylo vzhledem k věku pacienta prioritou.

Všechny laboratorní práce byly zhotoveny Zuzanou Belanskou ze STOMMA lab Břeclav.

Literatura

1. Rozsíval P, a kol. Oční lékařství. 1. vydání, Galén, Karolinum, 2006.
2. Kolín J. Oční lékařství. 2. vydání, Galén, Karolinum, 2007.
3. Gallie BL, Budning A, DeBoer G, Thiessen JJ, Koren G, Verjee Z, Ling V, Chan HS. Chemotherapy with focal therapy can cure intraocular retinoblastoma without radiotherapy. Arch Ophthalmol, 1996, 114(11): 1321–1328.
4. Abramson DH, Shields CL, Munier FL, Chantada GL. Treatment of Retinoblastoma in 2015: Agreement and Disagreement. JAMA Ophthalmol, 2011, 133(11): 1341–1347.
5. White L. Chemotherapy in retinoblastoma: current status and future directions. Am J Pediatr Hematol Oncol, 1991, 3(2): 189–201.
6. Hanuliaková Z, Marek I. Faktory ovlivňující protrudování dolních řezáků při expanzní terapii fixním aparátem. Česká stomatologie, 2015, 115(4): 98–106.
7. Andreasen JO, Schwartz O, Andreasen FM. The effect of apicoectomy before replantation on periodontal and pulpal healing in teeth in monkeys. Int J Oral Surg, 1985, 14(2): 176–183.
8. Salama M, Ishikawa T, Salama H, Funato A, Garber D. Advantages of the root submergence technique for pontic site development in esthetic implant therapy. Int J Periodontics Restorative Dent, 2007, 27(6): 521–527.
9. Askary AS. Multifaceted aspects of implant esthetics: the anterior maxilla. Implant Dent, 2001, 10(3): 182–191.
10. Coachman C, Salama M, Garber D, Calamita M, Salama H, Cabral G. Prosthetic gingival reconstruction in a fixed partial restoration. Part 1: introduction to artificial gingiva1 as an alternative therapy. Int J Periodontics Restorative Dent, 2009, 29(5): 471–477.
11. Tsukiboshi M. Autotransplantation of teeth: requirements for predictable success. Dent Traumatol, 2002, 18(4): 157–180.
12. Andreasen JO, Paulsen HU, Ahlquist R, Bayer T, Schwartz O. A long-term study 370 autotransplanted premolars. Part I. Surgical procedures and standardized techniques for monitoring healing. Eur J Orthod, 1990, 12(1): 3–13.
13. Schwartz o, Bergmann P, Klausen B. Autotransplantation of human teeth: A life-table analysis of prognostic factors. Int J Oral Surg, 1985, 14(3): 245–258.
14. Sugai T, Yoshizawa M, Kobayashi T, Ono K, Takagi R, Kitamura N, Okiji T, Saito C. Clinical study on prognostic factors for autotransplantation of teeth with complete root formative. Int J Oral Maxillofac Surg, 2010, 39(12): 193–205.
15. Šimůnek A, Baše J, Kopecká H, Mounajjed R, Skalská H. Replacement of individual teeth with IMPLADENT implants – a 5 year study. Quintessenz, 1998, 6: 46–50.
16. Polizzi G, Fabbro S, Furri M, Herrmann I, Squarzoni S. Clinical Application of Narrow Brånemark System Implants for Single-Tooth Restorations. Int J Oral Maxilofac Implants 1999, 14: 496–503.
17. Kokich VO Jr, Kiyak HA, Shapiro PA. Comparing the perception of dentists and lay people to altered dental esthetics. J Esthet Dent, 1999, 11(6): 311–324.
18. Kokich VO, Kokich VG, Kiyak HA. Perceptions of dental professionals and laypersons to altered dental esthetics: asymmetric and symmetric situations. Am J Orthod Dentofacial Orthop, 2006, 130(2): 141–151.
19. Lombardi RE. The principles of visual perception and their clinical application to denture esthetics. J Prosthet Dent, 1973, 29(4): 358–382.
20. Mavroskoufis F, Ritchie GM. The face-form as a guide for the selection of maxillary central incisors. J Prosthet Dent, 1980, 43(5): 501–505.
21. Kokich V. Esthetics and anterior tooth position: an orthodontic perspective. Part III: Mediolateral relationships. J Esthet Dent, 1993, 5(5): 200–207.
22. Spear FM, Kokich VG, Mathews DP. Interdisciplinary management of anterior dental esthetics. J Am Dent Assoc, 2006, 137(2): 160–169.
23. Chiche J. Proportion, Display and Length for Succesful Esthetic Planning. In: Cohen M. (et ed). Interdisciplinary Treatment Planning. Vol. I: Principles, Design, Implementation. Quintessence Pub. Co., Chicago, USA, 2008, 1–47.
24. Zafiropoulos GG, Hoffmann O, Deli G. A method for fabrication of implant-supported fixed partial dentures. J Oral Implantol, 2014, 40(3): 271–279.
25. Kurol J. Impacted and ankylosed teeth: why, when, and how to intervene. Am J Orthod Dentofacial Orthop, 2006, 129(4 Suppl): 86–90.
26. Andreasen JO, Paulsen HU, Yu Z, Bayer T, Schwartz O. A long-term study of 370 autotransplanted premolars. Part II. Tooth survival and pulp healing subsequent to transplantation. Eur J Orthod, 1990, 12(1): 14–24.
27. Andreasen JO, Paulsen HU, Yu Z, Schwartz O. A long-term study od 370 autotransplanted premolars. Part III. Periodontal healing subsequent to transplantation. Eur J Orthod, 1990, 12(1): 25–37.
28. Andreasen JO, Paulsen H, Bayer T. A long-term study 370 autotransplanted premolars. Part IV. Root development subsequent to transplantation. Eur J Orthod, 1990, 12(1): 38–50.
29. Czochrowska E, Stenvik A, Album B, Zachrisson B. Autotransplantation of premolars to replace maxillary incisors: A comparison with natural incisors. Am J Orhod Dentofacial Orthop, 2000, 118(6): 592–600.
30. Plakwicz P, Wojtowicz A, Czochrowska EM. Survival and success rates of autotransplanted premolars: a prospective study of the protocol for developing teeth. Am J Orthod Dentofacial Orthop, 2013, 144(2): 229–37.
31. Marek I, Starosta M. Míra úspěšnosti autotransplantace premolárů – pilotní studie. LKS, 2011, 21(10): 196–205.
32. Bauss O, Sadat-Khonsari R, Engelke W, Kahl-Nieke B. Results of transplanting developing third molars as part of orthodontic space management. Part 1. Clinical and radiographic results. J Orofac Orthop/Fortschr Kieferorthop, 2002, 18(6): 483–492.
33. Mejare B, Wannfors K, Jansson L. A prospective study on transplantation of third molars with complete root formative. Oral Surg Oral Med Oral Pathol Oral Radiol Endod, 2004, 97(2): 231–238.

odborné sdělení

INTERDISCIPLINÁRNÍ SPOLUPRÁCE U SLOŽITÝCH KAZUISTIK 4. DÍL: GENERALIZOVANÁ ANKYLÓZA ZUBŮ JAKO KOMPLIKACE ORTODONTICKÉ TERAPIE A JEJÍ PROTETICKÉ ŘEŠENÍ

Kazuistika

Ivo Marek[1, 2], Adéla Podškubková[2], Michal Novosad[2]

1) Klinika zubního lékařství, Lékařská fakulta Univerzity Palackého a Fakultní nemocnice, Olomouc

2) Stomatologické centrum STOMMA, Břeclav

O AUTORECH

MUDr. Ivo Marek, Ph.D., ukončil studium stomatologie na LF UP v Olomouci v r. 1990. V letech 1996–1999 absolvoval tamtéž postgraduální studium v oboru ortodoncie. V r. 1999 otevřel v Břeclavi Soukromé stomatologické centrum STOMMA, zaměřené na interdisciplinární zubní péči, především na spolupráci ortodontisty s parodontologem a implantologem. V r. 2008 ukončil doktorandské studium na LF UP v Olomouci (Ph.D.). Nadále pracuje jako odborný asistent na Klinice zubního lékařství LF UP v Olomouci a jako externí učitel na ortodontickém oddělení LF UK a VFN v Praze. Publikoval 33 článků a přednesl přes 160 přednášek v ČR a zahraničí. Je místopředsedou České ortodontické společnosti, členem Evropské ortodontické společnosti, Americké ortodontické společnosti, Světové ortodontické společnosti. V r. 2007 byl jmenován čestným členem Implantologického klubu ČR za rozvoj spolupráce mezi obory ortodoncie a implantologie. Dále je členem redakční rady časopisu Ortodoncie, akreditační komise MZ ČR a zástupce České ortodontické společnosti v EFOSA (Evropská asociace ortodontických společností) a recenzentem časopisu Ortodoncie a Angle Orthodontist. V r. 2014 byl jmenován Ambasadorem Americké ortodontické společnosti. V r. 2015 se stal členem European Advisory Board firmy AlignTechnology.

Kontakt: ortho.marek@email.cz
Stomatologické centrum STOMMA
Tř. 1. máje 3414
690 02 Břeclav

MDDr. Adéla Podškubková (*1985) po ukončení studia zubního lékařství na LF MU v Brně v r. 2009 zahájila profesní kariéru v soukromé stomatologické klinice Stomma, s. r. o., kde působí doposud. Od r. 2013 pracuje na pozici primářky kliniky. Odborně se věnuje praktickému zubnímu lékařství, výhradně však estetické stomatologii a protetice se zaměřením na mezioborovou spolupráci.

MDDr. Michal Novosad ukončil studium zubního lékařství na LF UP v Olomouci v r. 2011. Od r. 2011 do r. 2012 byl zaměstnán na pozici Senior House Officer v Royal Sussex County Hospital v Brightonu a v Eastbourne District General Hospital ve Velké Británii na oddělení maxilofaciální chirurgie. Od r. 2012 je zaměstnán v soukromé zubní klinice Stomma, s. r. o., v Břeclavi jako zubní lékař se zaměřením na dentoalveolární chirurgii a implantologii.

SOUHRN: Ortodontická léčba dospělých pacientů s sebou někdy přináší neočekávané komplikace jak z hlediska špatné artikulace (způsobené ztrátou zubů a změnou postavení okolních zubů), tak z hlediska celkového stavu dentice (kazy, parodontopatie). Ošetřující ortodontista je často nucen při řešení anomálie korigovat vzájemné postavení zubů, tedy zasahovat do okluzních poměrů, a to vše při současném zohlednění biologického faktoru jednotlivých zubů a chrupu jako celku. Zvláštní pozornost je věnována stavu parodontu zubů, především při jeho oslabení následkem přítomné či kompenzované parodontopatie. Jiným problémem parodontu je ankylóza zubu, jež je charakteristická znemožněním jakéhokoliv ortodontického pohybu. Ačkoliv výskyt ankylózy není příliš častý, má závažné klinické důsledky. Autoři prezentují interdisciplinární ošetření chrupu pacienta se vzácnou formou generalizované ankylózy postihující kompletní dentici jedince. Tato anomálie byla diagnostikována až v průběhu ortodontické terapie, kdy znemožnila řešit původní problém, který spočíval v distálně otevřeném skusu a nevyhovujícím postavení zubů frontálního úseku. Původní ortodonticko-protetický plán musel být zásadně modifikován. V kazuistice je prezentováno protetické řešení vzniklé situace. Spočívalo ve zhotovení keramických overlayí v distálních úsecích chrupu pro korekci otevřeného skusu a v chirurgicko-protetické rekonstrukci frontálního úseku chrupu. Toto řešení autoři považují za jedinou možnou variantu terapie, neboť generalizovaná ankylóza znemožňuje jakoukoliv ortodontickou korekci, která by jinak byla nedílnou součástí interdisciplinární spolupráce při ošetření chrupu prezentovaného pacienta.

Klíčová slova: ankylóza, periotest, protetická sanace.

INTERDISCIPLINARY TREATMENT IN DIFFICULT CASES PART 4: GENERALISED ANKYLOSIS AS A COMPLICATION OF ORTHODONTIC THERAPY AND ITS PROSTHODONTIC SOLUTION
Case report

SUMMARY: Orthodontic treatment of adult patients brings about unexpected complications, e. g. poor articulation (caused by loss of teeth and by changed position of the teeth in the vicinity) and the general state of dentition (caries, parodontopathy). The orthodontist treating an anomaly is often

constrained to correct the mutual teeth position, i. e. changing the occlusal relationships, and at the same time the biological aspect of individual teeth and the dentition as a whole have to be given careful consideration. Greater attention must be paid to the state of periodontium, especially in cases of weakened periodontium as a result of present or compensated parodontopathy. Another problem of periodontium is ankylosis – due to which no orthodontic tooth movement can be made. Ankylosis does not occur very often, however, it can have grave clinical consequences. The authors demonstrate here an interdisciplinary treatment of a patient with a rare form of generative ankylosis affecting complete dentition of an individual. The ankylosis was diagnosed during the orthodontic therapy when it was impossible to solve the original anomaly – an open bite distally and inconvenient position of teeth in frontal segment. Therefore, the original ortho-prosthodontic plan had to be fundamentally modified. The case study presents here the consequent prosthodontic solution of the new situation. Ceramic overlays were made in distal segment of the dentition to correct open bite, and the frontal segment was modified by surgical-prosthodontic reconstruction. The authors consider this solution as the only feasible alternative of the therapy, since generalised ankylosis forbids any orthodontic correction, which would be otherwise an integral part of the interdisciplinary cooperation and treatment of the dentition of the presented case.
Key words: ankylosis, periotest, prosthodontic reconstruction.

LKS, 2016, 26(6): 142–151

ÚVOD

Interdisciplinární spolupráce je běžnou součástí ortodontické terapie, a to z důvodu stále většího počtu dospělých pacientů podstupujících ortodontickou terapii. Ti přicházejí do ortodontických praxí s požadavkem na zlepšení dentální a faciální estetiky. Další skupinu tvoří jedinci, kteří jsou odesláni praktickým stomatologem s žádostí o úpravu postavení zubů před protetickým ošetřením. Takto pojatá ortodontická intervence může značně usnadnit protetickou sanaci (méně invazivní zásah do dentice), a také může upravit okluzní podmínky chrupu. Kromě destrukce dentice zubním kazem je nejčastější komplikací ortodontické a protetické sanace přítomnost parodontopatií. Tato onemocnění značně komplikují jak ortodontickou léčbu, tak následný protetický plán terapie. U oslabeného parodontu musí ortodontista postupovat velmi obezřetně a aplikovat velmi malé síly, které nezhorší biologický faktor zubů v podobě zrychlené atrofie kosti alveolárního výběžku. Nicméně, může dojít k výskytu i jiného problému, a tím je ankylóza zubu, která znemožňuje jakýkoliv ortodontický posun zubu. Ankylózu zubu je možné definovat jako pevné spojení cementu kořene zubu s alveolární kostí. Dojde k vymizení periodontální štěrbiny a periodoncium je nahrazeno tkání, která histologicky připomíná kost. Ke spojení cementu s periodonciem dochází buď jen v části periodontální štěrbiny zubu (zejména v krčkové oblasti), nebo po celé ploše kořene. Vzácně je možné pozorovat generalizovanou formu ankylózy, kdy je postižena většina zubů dentice.

Etiologie ankylózy není přesně známa (1). V úvahu připadá hned několik příčin. Jednak může jít o kongenitální či genetickou odchylku ve stavbě periodoncia, která je pozorována u zubů neprořezaných a tím následně retinovaných. Jinou příčinou může být nadměrný (patologický) žvýkací tlak, nebo trauma, mající za následek poškození závěsného aparátu zubu. V extrémním případě může do této kategorie patřit i nadměrná ortodontická síla. Poslední možnou příčinou vzniku ankylózy je porucha látkové výměny v periodonciu, která vysvětluje rozvoj této poruchy u zubů již prořezaných. Z hlediska biologického mechanismu vzniku ankylózy jsou diskutovány dvě varianty. První možností je vznik prázdného prostoru v periodonciu, který je při nedostatečné regeneraci následně vyplněn kostní tkání (2, 3). Druhou variantou je přímá lokální osifikace, která však nemá v odborné literatuře podporu. Lze o ní uvažovat jen u metaplastických změn, které vznikají následkem úrazu nebo chirurgického výkonu (replantace, autotransplantace) nebo závažným poškozením periodoncia (4). Vezmou-li se všechny tyto poznatky v úvahu, pak se pro vysvětlení příčiny vzniku generalizované formy ankylózy nabízí porucha metabolismu buněk přítomných v periodonciu vedoucí k osteoblastickému procesu a vzniku kostní tkáně v periodontální štěrbině. Tento výklad etiologie by vysvětloval vznik vzácné generalizované formy v části nebo celém rozsahu chrupu.

Diagnostika ankylózy je založena především na klinickém nálezu a radiologickém vyšetření, které však není dostatečně průkazné (5). V průběhu růstu jedince je charakteristickým projevem vzniku ankylózy reinkluze zubu, projevující se v ústech jako jeho infraokluze. Diagnostickým symptomem je vertikální diskrepance mezi ankylotickým a sousedním zubem pozorovatelná na intraorálním rentgenovém snímku. U prořezaného zubu a po skončení růstu jedince se k diagnostice ankylózy používá několik způsobů:

1. Diagnostika na rentgenovém snímku (OPG nebo intraorálním) – není u lokalizované formy příliš spolehlivá. Při rozsáhlejším poškození periodoncia může být pozorováno vymizení radiolucentní periodontální štěrbiny. Někteří autoři udávají jako průkazné CBCT vyšetření (6), nicméně i zde může dojít k nepřesné diagnostice (7).

2. Další možností je klinické vyšetření poklepem. Ankylotický zub je charakteristický svým zvonivým zvukem při poklepu, oproti tlumenému zvuku u zubů s nepoškozeným závěsným aparátem. Avšak ani tato zkouška není zcela průkazná. Andersean udává, že zkouška poklepem je průkazná jen v případě, kdy je poškozeno více než 20 % povrchu kořene zubu a nebo prostor velikosti více než 4 x 4 mm (8).

3. Za nepřímou diagnostiku lze považovat aplikaci ortodontické síly a její zvyšování za účelem zjištění reakce suspektně ankylotického zubu. V případě nepohyblivosti zubů i při použití nadměrných ortodontických sil lze usuzovat na přítomnost ankylózy.

4. Poslední variantou je detekce ankylózy pomocí přístroje periotest, který byl vyvinut pro diagnostiku parodontopatií a oseointegrace u dentálních implantátů. Princip funkce přístroje spočívá v aplikaci perkusních akcelerometrických signálů na povrch korunky, které elektronicky vysílá hlavička sondy. Signály směřují do mikrocomputeru a výsledkem je zvukový a vizuální signál. Čím je hodnota nižší, tím je větší kvalita periodoncia, resp. větší oseointegrace u implantátů (minusové hodnoty znamenají oseointegraci, hodnoty nad plus 10 jsou charakteristické pro oslabený parodont zubu).

Léčba ankylózy stálých prořezaných zubů je obtížná, v mnoha případech naprosto nemožná (9, 10). Avšak není-li nutné zubem pohybovat, pak je i zbytečná. Ankylotický zub se vlastně chová jako implantát, je pevně oseointegrován v kosti alveolárního výběžku. V případě růstu jedince a tím i čelisti dochází k jeho zanořování, reinkluzi. Po skončení růstu však svoji pozici nemění. Ankylotický zub se chová jako kotevní prvek s absolutní rigiditou, který se nepohybuje, lze však pozorovat pohyb okolních, nepostižených zubů.

Obr. 1: Extraorální snímek v civilním úsměvu před zahájením léčby.

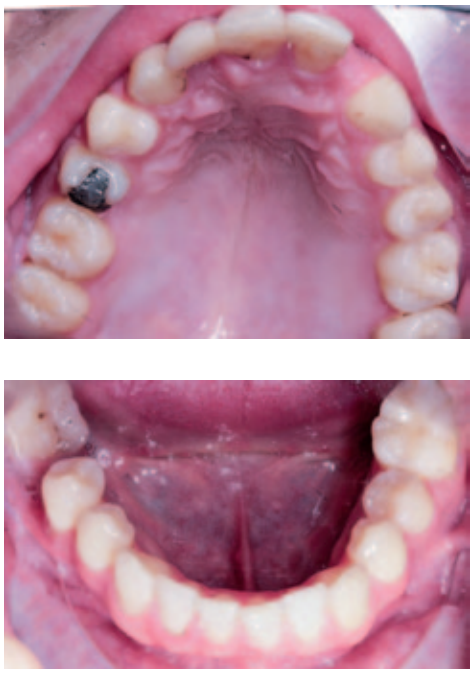

Obr. 2–6: Intraorální snímky chrupu před zahájením ortodontické terapie.

ANAMNÉZA

Osobní anamnéza a celkové vyšetření: Pacient, muž ve věku 24 let, nebyl nikým delegován a přišel sám na oddělení ortodoncie, kde požadoval zlepšení estetiky frontálního úseku chrupu horní čelisti. Problémy se skusem vnímal jen okrajově. Neudával žádné celkové onemocnění, alergie, neužíval žádné léky. Nebyl si vědom zlozvyků, kousání tvrdých předmětů a přetěžování zubů ve skusu. Pacient udával v 1. roce života pád na zem, mající za následek frakturu dočasných řezáků. V 6 letech bylo provedeno chirurgické vybavení retinovaného zubu 12. Pacient již v minulosti (v 18 letech), absolvoval ortodontickou terapii fixním aparátem v horní a dolní čelisti, jejímž cílem bylo uzavření skusu v distálních úsecích a vytvoření místa pro náhradu zubu 21. Fixní aparát byl sejmut po třech letech s neuspokojivým výsledkem.

Extraorální vyšetření: Obličej pacienta byl symetrický a profil přímý. Pacient měl nízkou linii úsměvu sahající při civilním úsměvu do poloviny výšky korunek horních řezáků, při emočním úsměvu horní ret sahal nad marginální gingivu zubů 22 a 23 **(obr. 1)**.

Intraorální vyšetření a dentální vyšetření: Sliznice dutiny ústní byla růžová, bez zánětu a patologického nálezu, orální hygiena byla na velice dobré úrovni.

Při prohlídce chrupu byly nalezeny tyto charakteristiky: skus vpravo Angle II. tř. o půl šířky premoláru, vlevo Angle I. tř. v molárech i špičácích. Posun střední čáry v horní čelisti byl 1,0 mm vlevo, v dolní čelisti o 1,0 mm vpravo, hloubka skusu byla 4,9 mm a incizální schůdek 2,4 mm. V distálním úseku vlevo byl otevřený skus v rozsahu 24–27 velikosti -3,5 mm, vpravo u zubů 14,15 byla zjištěna hodnota -2 mm, v oblasti zubů 16, 47 -9 mm. V horní čelisti chyběly zuby 12 a 21, zub 22 byl posunut do postavení zubu 21, mezera na náhradu zubu 22 byla velikosti 6,0 mm a pryskyřičný zub 12 byl rovněž pryskyřicí fixovaný na okolní zuby. Dále bylo zjištěno: průběh marginální gingivy mezi zuby 11 a 22 v rozdílné hladině, na 22 o 2 mm níže, zub 22 byl v mezioinklinaci a protruzi, vestibulární inklinace korunek na 24, 25, tenké vestibulární lamely kostní kompakty u zubů 14, 15, 26, které měly obnažené krčky. V dolní čelisti chybějící zub 46, mírné stěsnání, meziorotace zubu 44 30°, meziorotace zubu 45 50°, infraokluze zubu 47 velikosti 7,0 mm, tenké vestibulární lamely kostní kompakty u zubů 45, 35, 36, mezioinklinace zubu 48 v rozsahu 50°, infraokluze zubu 37 2,0 mm **(obr. 2–6)**.

Analýza panoramatického snímku: Byla potvrzena nepřítomnost zubů 12, 21, 46. V horní čelisti zub 22 v pozici 21, mezioinklinace kořene zubů 25 a 15, supraokluze zubu 27 velikosti 1,5 mm. V dolní čelisti infraokluze zubu 37, 38 s vertikálním úbytkem kosti, stejně tak na zubu 35. Zub 47 ve výrazné infraokluzi s vertikálním úbytkem kosti oproti zubu 45 v rozsahu 7 mm se současnou mezioinklinací 40°, mezioinklinace zubu 48 45° **(obr. 7)**.

Analýza telerentgenového snímku: Skeletální a dentální hodnoty měřených parametrů byly bez výraznějších abnormalit, vyjma protruzního postavení horních řezáků (1+NS 110,8°) a retruzního postavení dolních řezáků (1-Ml 79,7°) **(obr. 8)**.

LÉČEBNÁ ROZVAHA

Postavení zubu 47 ve výrazné infraokluzi bylo způsobeno postupnou reinkluzí zubu. Typickým znakem reinkluze způsobené ankylózou je rozdílná vertikální úroveň kosti mezi an-

Obr. 7: Panoramatický snímek před léčbou.

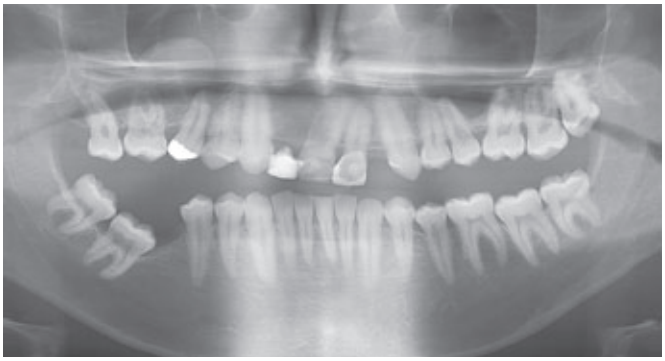

Obr. 8: Telerentgenový snímek před léčbou.

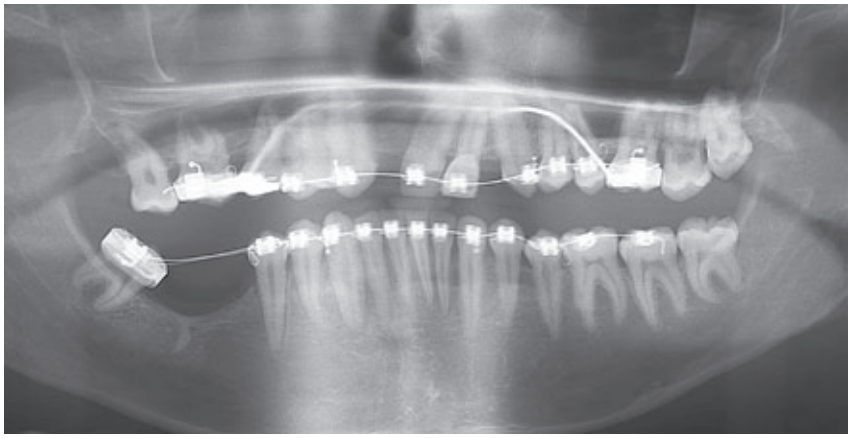

Obr. 9: Panoramatický snímek 1 rok po ortodontické terapii.

kylotickým zubem a zuby okolními. V tomto případě byla diskrepance vertikální úrovně kosti 7 mm, což odpovídá vzniku ankylózy v pubertálním růstovém spurtu. Dle Björkových studií je možné v pubertálním růstovém spurtu zaznamenat mezi 9.–25. rokem života vertikální přírůstek výšky hřebene alveolu až o 8 mm (11). I když k další reinkluzi zubu z důvodu ukončení růstu již docházet nebude, je vhodné (z důvodu výrazné vertikální diskrepance) zub v tak výrazné infraokluzi extrahovat. Otevřený skus distálně byl přisuzován předcházející nevhodné ortodontické terapii. Jestliže je zub v reinkluzi v průběhu léčby použit jako kotevní, pak může dojít k infraokluzi okolních zubů. Bylo usuzováno, že jestliže bude fixní aparát založen pouze mezi zuby, kde se nepředpokládala ankylóza, dojde při použití mezičelistních tahů v distálních úsecích k uzavření skusu. Pro náhradu zubů 12, 22 implantáty bylo nutné napřímit kořeny zubů frontálního úseku s tím, že zub 22 by byl ponechán v místě 21 a opatřen fazetou.

LÉČEBNÝ PLÁN

1. Extrakce 47.
2. Nasazení horního fixního aparátu v rozsahu zubů 17–27 – nivelizace a napřímení kořene 22 a jeho intruze v rozsahu 2 mm na úroveň marginální gingivy zubu 11. Napřímení kořenů premolárů.
3. Nasazení dolního fixního aparátu v rozsahu zubů 37–48 – nivelizace a intruze frontálního segmentu v rozsahu 33–43. Zub 48 může být použit jako kotevní jednotka.
4. Použití mezičelistních tahů mezi distálními úseky chrupu v rozsahu premolárů a molárů k uzavření otevřeného skusu tamtéž. Pro urychlení posunu bude případně provedena kortikotomie.
5. Po sejmutí fixního aparátu implantace v oblasti 12, 22 a 46.
6. Protetická sanace v podobě keramických korunek na implantátech a na zubu 22 ve tvaru zubu 21.
Plánovaná artikulace: Angle I. tř. vpravo a vlevo.
Retence: fixní retainer 33–43, 11–21, 13–14, 23–24, horní a dolní retenční fólie.

LÉČEBNÝ POSTUP

Chirurgická fáze I

Byla provedena extrakce ankylotického zubu 47 ve svodné anestezii 2 ml 4% Supracainem (Zentiva, Česká republika).

Ortodontická fáze

Byl nasazen horní a dolní fixní aparát – na zuby 17, 16, 26, 47 kroužky Epic (OrthoOrganizer, Carlsbad, USA), kanyla na zubu 36 a zámky Elite Mini Twin s drážkou .022“ x .025“ na druhé premoláry, špičáky a řezáky (OrthoOrganizer, Carlsbad, USA). Proběhla sekvenční nivelizace od .014“ Orthonol Superelastic Nitanium až po .017“ x .025“ Orthonol Superelastic Nitanium (RMO Inc., Denver, USA). V průběhu nivelizace nedošlo k žádným změnám ve vertikální úrovni jednotlivých zubů a skus distálně byl oboustranně stále otevřený. Proto byl adaptován drát CNA .018“ x .025“ (OrthoOrganizer, Carlsbad, USA) s napřimovacími ohyby na úpravu postavení kořene zubu 22 a s ohyby na intruzi a napřímením kořene zubu 23. Současně byly adaptovány mezičelistní elastické tahy na distální zuby v horním a dolním zubním oblouku. Nicméně i za této situace zuby nezměnily svoji polohu, což bylo prokázáno na kontrolním OPG snímku **(obr. 9)**. Otevřený skus v distálních úsecích chrupu přetrvával i nadále. Z důvodu zjištěné rezistence zubů po aplikaci ortodontických sil bylo rozhodnuto o kortikotomii. Ta byla provedena piezoskalpelem dle Podesty v pravém i levém segmentu horní čelisti (12). Výkon spočíval ve vertikálních řezech v mezizubních prostorech a v perforacích vestibulární lamely u jednotlivých zubů, které měly být extrudovány. Nicméně tyto snahy o uzávěr distálně otevřeného skusu za pomoci extruze premolárů a molárů, podpořené kortikotomií, byly neúspěšné, a to i při následném použití ocelového drátu .018“ x .025“ (OrthoOrganizer, Carlsbad, USA) a mezičelistních elastických tahů **(obr. 10–12)**.

Proto bylo pojato podezření, zda není závěsný aparát zubů poškozen ve smyslu náhradní resorpce (ankylózy). V tomto případě není možné s danými zuby vykonávat jakýkoliv ortodontický pohyb. K zajištění potenciální ankylózy sloužil periotest **(obr. 13)**. Přístrojem Periotest M (Medizintechnik Gulden, Germany) byly zjištěny hodnoty na jednotlivých zubech od -3 do -8, což odpovídá oseointegraci zubu, tedy ankylózním změnám **(obr. 14)**. Na všech zubech byl průkazně poškozen jejich závěsný aparát a nebylo možné s nimi vykonávat v budoucnu žádné ortodontické pohyby. Byl zhotoven kontrolní panoramatický snímek, který prokázal nulové změny v postavení kořenů zubů po aplikaci ortodontických sil v průběhu 2 let terapie **(obr. 15)**. Na základě těchto zjištění byla ortodontická terapie ukončena a pacient odeslán k protetikovi, se kterým byla konzultována změna léčebného plánu.

Obr. 10–12: Situace v ústech po 24 měsících ortodontické terapie a po kortikotomii.



Obr. 13: Periotest M (Medizintechnik Gulden, Německo).

Obr. 14: Hodnoty naměřené periotestem u jednotlivých zubů.

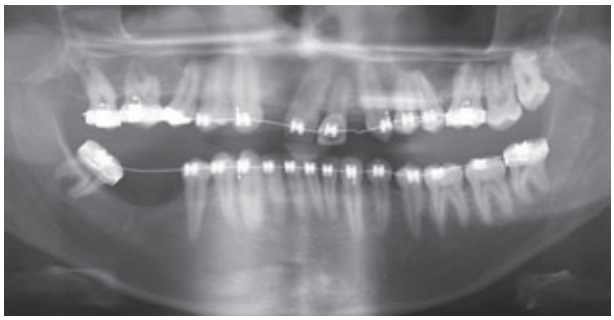

Obr. 15: Panoramatický snímek před sejmutím fixního aparátu.

Protetická rozvaha

Po neúspěšné ortodontické terapii bylo rozhodnuto o jiném řešení anomálie, a to v podobě protetické sanace chrupu **(obr. 16–19)**. Pro prvotní rozvahu byla nutná analýza studijních modelů v artikulátoru a bylo nezbytné zhotovit diagnostický wax-up **(obr. 20–22)**. Z důvodu generalizované ankylózy v celém chrupu byla interkuspidace oblouků pouze u dvou párů zubů, a to u 14 s 44 a 23 s 34. Skus nebylo nutné zvyšovat. Bylo naopak potřeba doplnit zuby tak, aby bylo dosaženo maximální interkuspidace v celém chrupu.

Protetická fáze I

Pomocí silikonových klíčů byl wax-up přenesen do úst a zhotoven v rozsahu distálních úseků tzv. mock-up z chemicky tuhnoucí pryskyřice Optitemp Automix (Spofadental, Česká republika) **(obr. 23)**. Ten zároveň sloužil k fixaci skusu. Pro zajištění vertikálních a horizontálních poměrů čelistí bylo přistoupeno k rekonstrukci chrupu po jednotlivých sextantech (13, 14, 15, 16). Byla zvolena minimálně invazivní preparace a rekonstrukce pomocí keramických table-top (overlay) **(obr. 24, 25)**, za použití materiálu IPS e.max press (Ivoclar Vivadent, Liechtenstein). Hranice preparace byla vedena pouze ve sklovině po linii maximální konvexity zubu dle mock-up. Takto připravené zuby byly otiskovány jednofázovou metodou dvojího míchání A silikonem Express XT Penta H (3M ESPE, Germany).

Fixace keramických table-top probíhala v absolutním suchu díky adaptaci kofferdamu za použití světlem tuhnoucího fotokompozitního materiálu Variolink Veener (Ivoclar Vivadent, Liechtenstein).

Postup byl následující **(obr. 26)**:

Provizorium bylo opatrně odstraněno brouskem a skalpelem. Povrch zubu byl opískován aluminium oxidovým práškem s velikostí zrn 50 µm a omyt alkoholem.

Po vyzkoušení keramických overlayí byl jejich vnitřní po-

Obr. 16–19: Stav chrupu po sejmutí fixního aparátu.

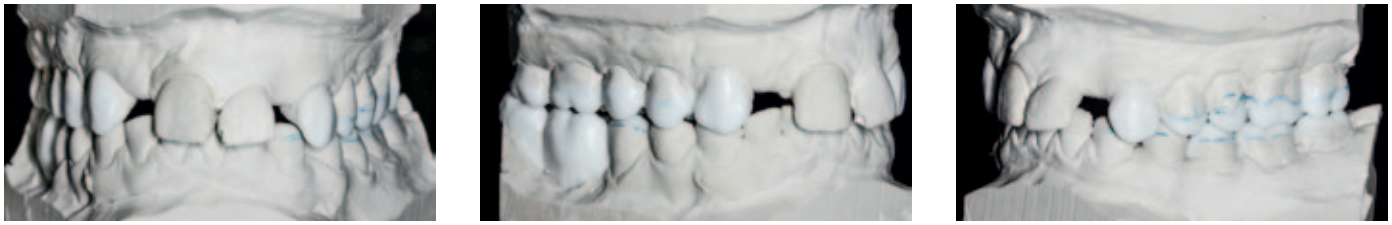

Obr. 20–22: Diagnostický wax-up distálních úseků.

Obr. 23: Mock-up zhotovený pomocí silikonového klíče.

Obr. 24: Minimálně invazivní preparace ve sklovině na keramické table-top.

Obr. 25: Keramické table-top (keramické overlaye) zubů 35, 36, 37.

vrch ošetřen tímto postupem: naleptání 20 s 10% kyselinou HF, opláchnutí vodou, odstranění zbytků soli 37% kyselinou H_2PO_4 po dobu 1 min., opláchnutí vodou, očištění v ultrazvukové čističce s 95% ethanolem po dobu 5 min., silanizace povrchu 1 min. Monobond Plus (Ivoclar Vivadent, Liechtenstein) a nanesení fixačního cementu.

Povrch zubu byl ošetřen tříkrokovým adhezivním systémem: leptání skloviny 37% kyselinou H_2PO_4 po dobu 30 s, opláchnutí, vysušení, primer 10 s, odsátí, plněný bond (Optibond FL Kerr), umístění overlaye s fixačním cementem, odstranění přebytků cementu, polymerace lampou. K inhibici oxidační vrstvy byl nanesen glycerinový gel a osvícen UV lampou 20 s (17, 18).

Distální úseky byly rekonstruovány pomocí keramických table-top, a to v rozsahu zubů 16,15, 25, 26, 27, 45, 35, 36, 37.

Protetická fáze II

Na závěr proběhla rekonstrukce horního frontálního úseku chrupu v rozsahu zubů 14–24.

Protetická rozvaha řešení frontálního úseku

Ve frontálním úseku chrupu chyběly zuby 12, 21, přičemž zub 22 se nacházel na místě zubu 21. Zub 22 byl v protruzi a korunka zubu 23 byla skloněna distálně. Marginální průběh gingivy byl v oblasti řezáků disharmonický, nevyhovující pravidlu high-low-high (stejná úroveň výšky marginální gingivy na středních řezácích a špičácích a o 1 mm nižší na laterálních řezácích) **(obr. 27)** (19).

Proto bylo nutné pro budoucí návrh finální protetiky a rozvahu výsledné práce provést pomocí fotografií dle protokolu DSD (digital smile design) estetickou analýzu frontálního úseku chrupu (20, 21). Byly vytyčeny referenční prvky, jako jsou střední čára, incisální rovina, linie úsměvu, poměr délek a šířek korunek dle „golden proportion“ a průběh marginální gingivy **(obr. 28, 29)** (22, 23). Tento virtuální návrh byl přenesen na sádrový model a zhotoven voskový předtvar protetické sanace (wax-up) a následně vyzkoušen pomocí mock-up v ústech pacienta **(obr. 30)**.

Kvůli nedostatku místa pro implantáty v oblasti 12, 22 byl horní frontální úsek chrupu rekonstruován pomocí celokeramických můstků IPS e.max press (Ivoclar Vivadent, Liechtenstein) nesených na zubech 13–11 a 22–23.

Konzervativně-endodontická fáze

Zuby 22 a 23 byly endodonticky sanovány, neboť u nich hrozilo nebezpečí poranění pulpy při jejich preparaci (sklon

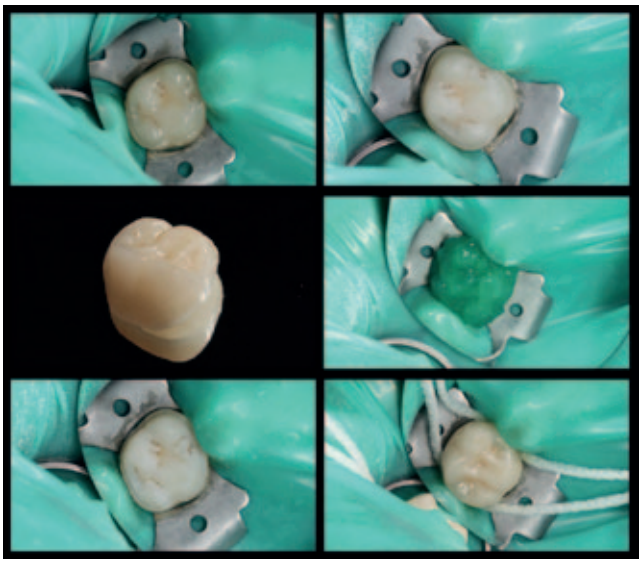

Obr. 26: Příprava zubu k fixaci keramické overlaye: a) očištění alkoholem, b) pískování aluminiumoxidovým práškem, c) keramická overlay, d) leptání skloviny 37% H_2PO_4, e) sklovina po leptání, f) fixace keramické overlaye, v aproximálním prostoru zavedena nit superfloss k odstranění přebytků fixačního cementu.

zubů). Kanálky byly strojově opracovány a zaplněny metodou vertikální kondenzace nahřátou gutaperčou v kombinaci se sealerem AHplus (DENTSPLY Ltd., UK). Zbytek zubů byl doplněn postendodontickou kompozitní dostavbou Gradia core (GC, Japan) se sklovláknovými čepy (FRC) DT light SL fibre post (VDW, Germany) **(obr. 31)**.

Frontální úsek byl napreparován a opatřen provizorními můstky v rozsahu zubů 13–11 a 21–23.

Pro dosažení požadovaného estetického výsledku finální protetické práce byla provedena chirurgická úprava průběhu marginální gingivy v oblasti 21 a 23.

Chirurgická fáze II

Chirurgické prodloužení klinické korunky bylo indikováno na základě estetické disproporcionality horního frontálního úseku, diagnostikovaného na základě DSD protokolu. Chirurgická korekce byla nutná na zubu 22, který byl v pozici zubu 21, a na zubu 23. Oba zuby bylo nutné prodloužit o 2 mm. Jedním ze základních parametrů, kterému je třeba u estetické-

Obr. 27: Výchozí stav, disharmonický průběh marginální gingivy.

Obr. 28–29: Faciální analýza dle DSD konceptu a digitální vizualizace plánované situace.

Obr. 30: Mock-up frontálního úseku horní čelisti zhotovený pomocí silikonového klíče.

ho prodlužování korunek věnovat pozornost, je šíře připojené gingivy, která by chirurgickou korekcí směrem apikálním neměla být změněna na menší hodnotu než 2 mm (24). Šířka připojené gingivy tak určuje typ operace. Kdyby rozsah gingivektomie měl zanechat méně než 2 mm připojené gingivy, musí se k prodloužení užít apikálně posunutý lalok (25). V prezentovaném případě byla tato šíře necelých 5 mm. Prodloužení proto bylo provedeno prostou gingivektomií s osteoplastikou. Pokud má mít estetická úprava gingiválního okraje předvídatelný výsledek, tzv. biologická šíře (tj. úsek mezi vrcholem alveolární kosti a dnem sulku) musí být brána jako konstantní rozměr (26). Biologickou šíři (BŠ) lze přesně změřit pouze histologicky, v praxi je nutné se spolehnout na rozměr dentogingiválního komplexu (DGK), což je součet biologické šíře a gingiválního sulku. Tato hodnota je v literatuře uváděna okolo 3 mm bukálně a 4,5–5 mm aproximálně, je však značně individuální (27). V praxi se proto určuje hloubka DGK sondáží v lokální anestezii. Hodnota v prezentovaném případě činila 2 mm vestibulárně a 3 mm aproximálně **(obr. 32)**.

Při výkonu byl rozsah gingivektomie kontrolován chirurgickou šablonou zhotovenou dle wax-up **(obr. 33)**. Osteoplastika byla provedena pouze s lehkým odpreparováním mukoperiostálního laloku v nutném rozsahu, bez horizontálních a vertikálních nářezů sliznice, a to v rozsahu předem sondované hloubky DGK. U zubu 22 byla navíc meziálně provedena korekce gingivy vysokofrekvenčním proudem, a to z důvodu vytvoření dostatečného prostoru pro provizorní korunku odpovídajícího tvaru **(obr. 34, 35)**.

Protetická fáze III

Prodloužené zuby 22 a 23 byly ještě týž den napreparovány do požadované délky a opatřeny provizorními korunkami. Korunky byly v oblasti krčkového uzávěru doplněny chemicky tuhnoucí pryskyřicí tak, aby nedošlo k relapsu gingivy.

Po měsíci hojení byly zhotoveny nové provizorní korunky odpovídajícího tvaru, které sloužily k dalšímu formování gingivy v rozsahu zubů 13–11, 21–23 **(obr. 36)**.

Po uplynutí 3 měsíců od chirurgického výkonu byly zuby 14 a 24 preparovány na fazety a zuby 13–11 a 22–23 na fixní můstky **(obr. 37)**. Hranice preparace na korunky byla na zu-

Obr. 31: Intraorální RTG snímek po endodontickém ošetření zubů 22, 23.

Obr. 32: Výchozí stav, měření připojené gingivy.

Obr. 33: Chirurgická šablona.

Obr. 34: Odklopení mukoperiostálního laloku před osteoplastikou.

Obr. 35: Stav po gingivektomii a osteoplastice.

Obr. 36: Provizorní můstek odevzdaný po chirurgii, druhý provizorní můstek (modelace měkkých tkání).

Obr. 37: Stav před finálním otiskem.

Obr. 38–41: Výsledná rekonstrukce, frontální pohled a boční pohledy ve skusu, průběh marginální gingivy high-low-high.

Obr. 42–43: Výsledná rekonstrukce – okluzní pohledy.

bech vestibulárně zanořena lehce subgingiválně. Preparační hranice u fazet byla vedena 1 mm supragingiválně. Dentin obnažený preparací byl před otiskem izolovaně ošetřen tříkrokovým adhezivním systémem Optibond FL (Kerr, Italy) dle protokolu IDS (immediate dentin sealing) (28, 29). Při této technice se přebytky bondu nesmí dostat na sklovinu. Pokud se tak stane, musí se před otiskem odstranit jemným brouskem. Takto připravené zuby byly otiskovány jednofázovou metodou dvojího míchání A silikonem Express XT Penta H (3M ESPE, Germany).

Keramické můstky a fazety byly fixovány světlem tuhnoucím fotokompozitním materiálem Variolink Veener (Ivoclar vivadent, Liechtenstein) **(obr. 38–43)**.

Vzhledem k věku pacienta jsme přistupovali k rekonstrukci co nejméně invazivně, což přispívá k prodloužení životnosti rekonstrukce **(obr. 44–46)**.

DISKUSE

Generalizovaná forma ankylózy je velice vzácná. Etiologie vzniku je neznámá, nicméně jako nejpravděpodobnější příčina se jeví porucha látkové výměny v periodontální štěrbině, tedy porucha metabolismu. V důsledku toho může dojít ke vzniku prázdných míst v periodonciu a jejich následnému vyplnění kostní tkání, která se spojí s povrchem zubu, a tím vznikne ankylóza. Je otázkou, zda sama ortodontická léčba může vyvolat poruchu látkové výměny například použitím nepřiměřeně velkých ortodontických sil, a nebo zda tento faktor nehraje významnou roli. Z literatury je známo, že nadměrná ortodontická síla vede spíše ke vzniku zevní resorpce apexu kořene, a to ve formě infiltrační zánětlivé resorpce. Dle velikosti aplikované ortodontické síly je tento proces reverzibilní nebo ireverzibilní. Na buněčné úrovni je principem přístup osteoklastů k mineralizované tkáni v průlomech v buněčné vrstvě na povrchu kořene, a to mechanickým poškozením precementu. K tomu nejčastěji dochází působením velké ortodontické síly (30–35). Dle její velikosti a doby působení může vzniknout resorpce povrchová, zánětlivá, nebo náhradní. Při nejzávažnější formě dochází k náhradě zubní tkáně kostí a vzniku ankylózy. Z toho vyplývá, že i nešetrná ortodontická terapie může být příčinou vzniku ankylózy na některém ze zubů. Nicméně poškození periodoncia všech zubů je těžko představitelné. Generalizovaná forma ankylózy musí mít tedy i jinou příčinu, ta je však prozatím neznámá. Ortodontická terapie je při této diagnóze nemožná.

Následná protetická sanace v podobě overlayí je tak z estetického i funkčního hlediska pouhou kamufláží vzniklé situace. Korekce distálně otevřeného skusu pomocí overlayí není běžnou variantou terapie této anomálie, avšak jiná alternativa zde nebyla možná. Byla zvažována oseodistrakce, která se používá při řešení ankylózy na jednotlivých zubech (10). Avšak představa separace většího počtu zubů do kostních segmentů a jejich posun v horní čelisti kaudálně, případně v dolní čelisti kraniálně do skusu, je nerealizovatelná.

ZÁVĚR

Generalizovaná forma ankylózy postihující celou dentici je velice vzácným onemocněním, které znemožňuje korekci dentální či skeletální anomálie ortodontickou terapií. I když není prokázáno, že nevhodná ortodontická terapie působí poškození periodoncia, jež vede ke spojení kořenového cementu s kostí, je lépe se vyvarovat použití příliš velkých a dlouhodobých ortodontických sil. Následná protetická rekonstrukce v podobě overlayí je řešením jak funkčním, tak estetickým, i když ne původně plánovaným. Interdisciplinární spolupráce tak nemusí řešit jen promyšlené fáze léčby se snahou o ideální výsledek terapie, ale může odstranit i problémy a komplikace, které se během terapie objeví.

Fotografie jsou publikovány se souhlasem pacienta.

Obr. 44–45: Výsledná rekonstrukce v extraorálních pohledech – přední pohled v úsměvu a v poloprofilovém pohledu.

Obr. 46: Panoramatický snímek po výsledné rekonstrukci chrupu.

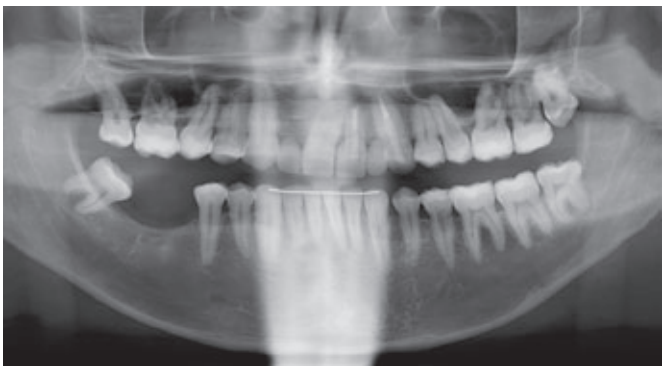

Literatura
1. Gault P. Idiopathic ankylosis-resorption: diagnosis and treatment. Int Orthod, 2013, 11(3): 262–277.
2. Biederman W. Etiology and treatment of tooth ankylosis. Amer J Orthodont, 1962, 48(9): 670–684.
3. Černochová P. Ankylóza. Čes Stomat, 2005, 105(2): 52–56.
4. Marek I, Kučera J. Resorpce apexu kořene při ortodontické terapii – systematický přehled. LKS, 2014, 24(11): 226–234,
5. Shafer WG, Hine MK, Levy BM. A textbook of oral pathology. W. B. Saunders Philadelphia, 1974, 301–303.
6. Kuftinec MM, Shapira Y. The impacted maxillary canine: I. Review of concepts. J Dent Child, 1995, 62(5): 317–324.
7. Holberg C, Steinhäuser S, Geis P. Cone-beam computed tomography in orthodontics: benefits and limitations. J Orofac Orthop, 2005, 66(6): 434–444.
8. Asai Y, Nakagawa K, Ichinokawa H. Would healing in transplantation and replantation. In Tsukiboshi M. Autotransplantation of teeth. 1. vydání, Quintessence Publishing, Illinois, 2001: 21–56.
9. Phelan MK, Moss RB Jr, Powell RS, Womble BA. Orthodontic management of ankylosed teeth. J Clin Orthod, 1990, 24(6): 375–378.
10. Starosta M, Marek I. Osteodistrakce při řešení ankylóz. LKS, 2014, 24(1): 8–13.
11. Bjork A. The use of metallic implants in the study of facial growth in children: method and application, Am J Phys Anthropol, 1968, 29: 243–254.
12. Vercellotti T, Podesta A. Orthodontic oicrosurgery: A new surgically guided technique for dental movement. Int J Periodontics Restorative Dent, 2007, 27(4): 325–331.
13. Fradeani M, Barducci G. Communicating to the Laboratory – diagnostic wax-up. In: Fradeani M, Barducci G. Prosthetic Treatment: A systematic approach to esthetic, biologic, and functional integration 2008, 1st Edition, Quintessence Pub. Co., Chicago, USA, 2012, 29–122.
14. Vailati F, Belser Ch. Full-Mouth Adhesive Rehabilitation of a Severly Eroded Dentition: The Three-Step Technique. Part 1. Eur J Esth Dent, 2008, 3(1): 30–44.
15. Vailati F, Belser Ch. Full-Mouth Adhesive Rehabilitation of a Severly Eroded Dentition: The Three-Step Technique. Part 2. Eur J Esth Dent, 2008, 3(2): 128–146.
16. Vailati F, Belser Ch. Full-Mouth Adhesive Rehabilitation of a Severly Eroded Dentition: The Three-Step Technique. Part 3. Eur J Esth Dent, 2008, 3(3): 236–257.
17. Nikaido T, Takahashi R, Ariyoshi M, Sadr A, Tagami J. Protection and Reinforcement of Tooth Structures by Dental Coating Materials. Coatings, 2012, 2: 210–220.
18. Mizrahi A. Porcelain veneers: techniques and precautions. Int Dent SA, 2007, 9(6): 6–16.
19. Camara CA. Aesthetics in Orthodontics: Six horizontal smile lines. Dental Press J. Orthod, 2010, 15(1): 118–131.
20. Coachmann Ch, Calamita MA. Virtual Esthetic Smile Design. J Cosmet Dent, 2014 29(4): 102–116.
21. Coachmann Ch, Calamita MA. Digital Smile Design: A Tool for Treatment Planning and Communication in Esthetic Dentistry. In: Duante S. Quintessence of Dental Technology 2012, 1st Edition, Quintessence Pub. Co., Chicago, USA, 2012, 1–9.
22. Levin EI. Dental esthetics and the golden proportion. J Prosthet Dent, 1978, 40: 244–252.
23. Simon J. Using the golden proportion in aesthetic treatment: a case report. Dent Today, 2004, 23: 82–84.
24. Goldman H. The development of physiologic gingival contours by gingivoplasty. Oral Surg Oral Med Oral Pathol, 1950, 3: 879–888.
25. Friedman N. Mucogingival surgery. The apically repositioned flap. J Periodontol, 1962, 33: 328–340.
26. Zuhr O, Hurzeler M. Plastic esthetic periodontal and implant surgery: A microsurgical approach. Quintessence Pub. Co., London, UK, 2012.
27. Kois J. Altering gingival levels: The restorative connection. 1. Biologic variables. J Esthet Dent, 1994, 6: 3–9.
28. Magne P. Immediate Dentin Sealing: A Fundamental Procedure for Indirect Bonded Restorations. J Est Rest Dent, 2005, 17(3): 144–155.
29. Magne P, Kim TH, Cascione D, Donovan TE. Immediate dentin sealing improves bond strength of indirect restorations. J Prosthet Dent, 2005, 94: 511–519.
30. Chan EKM, Darendeliler MA, Petocz P, et al. A new method for volumetric measurement of orthodontically induced root resorption craters. Eur J Oral Sci, 2004, 112(2): 134–139.
31. Faltin RM, Faltin K, Sander FG, et al. Ultrastructure of cementum and periodontal ligament after continuous intrusion in humans: a transmission electron microscopy study. Eur J Orthodont, 2001, 23(1): 35–49.
32. Maltha JC, van Leeuwen EJ, Dijkman GE, et al. Incidence and severity of root resorption in orthodontically moved premolars in dogs. Orthod Craniofac Res, 2004, 7(2): 115–121.
33. Ballard D, Chan E, Petocz P, et al. Comparison of root resorption after 4 versus 8 weeks of light and heavy forces. Book of abstracts, 83rd Congress EOS, Berlin, 20.–24. 6. 2007.
34. Harris DA, Jones AS, Darendeliler MA. Physical properties of root cementum: Part 8. Volumetric analysis of root resorption craters after application of controlled intrusive light and heavy orthodontic forces: A microcomputed tomography scan study. Amer J Orthod Dentofacial Orthop, 2006, 130(5): 639–647.
35. Chan E, Darendeliler MA. Physical properties of root cementum: Part 5. Volumetric analysis of root resorption craters after application of light and heavy orthodontic forces. Amer J Orthod Dentofacial Orthop, 2005, 127(2): 186–195.

JAZYKOVÝ KOUTEK LKS

OSSEOINTEGRACE VS. OSEOINTEGRACE VS. OSTEOINTEGRACE

V české terminologii z oblasti dentální implantologie jsme se setkali s trojím způsobem překladu anglického slova *osseointegration* (vhojení implantátu do kosti). Jak tedy toto slovo v češtině správně používat a psát?

Vyjádření jazykové poradny Ústavu pro jazyk český AV ČR:

Z možností osseointegrace x oseointegrace x osteointegrace je nejméně vhodná varianta se dvěma ss.

Komponent **oss-** vychází z latinského adjektiva osseus, což v příslušných odvozených slovech zachovávají západní jazyky. Čeština však již v minulosti zjednodušila zápis na jedno s (srov. osifikace, osein). **Překlad anglického osseointegration českým oseointegrace je tedy z tohoto pohledu v pořádku.**

Je však vhodné uvažovat v širších souvislostech s přihlédnutím k soustavě dalších odborných názvů. Lékařské termíny mívají původ v latině a řečtině; řecké **osteon** je základem celé řady složených slov s první částí **osteo-**: osteoartritida, osteodysplazie, osteoblastom, osteogeneze, osteoplastika, osteometrie, osteosyntéza, osteotomie (hojný počet dokladů uvádí Velký lékařský slovník). **Proto se jako ústrojný jeví i zápis osteointegrace.**

Odborné názvosloví musí vyhovovat především potřebám příslušného oboru (a tedy i odborníkům v tomto oboru), často záleží i na vžitosti a tradici. **Vzhledem k tomu, že v tomto případě jde o termín relativně mladý a že v první české monografii/učebnici dentální implantologie (Šimůnek A. a kol., Dentální implantologie, Nucleus, Hradec Králové, 2001) se užívá zápis oseo-, je třeba být tolerantní k oběma podobám. Je velice pravděpodobné, že v průběhu času jedna z nich výrazně převáží.**

PhDr. Anna Černá
jazyková poradna Ústavu pro jazyk český AV ČR

Stanovisko redakční rady LKS: V odborných kruzích a v české odborné literatuře převažuje termín **OSEOINTEGRACE**, proto doporučujeme používat tuto variantu.

odborné sdělení

INTERDISCIPLINÁRNÍ SPOLUPRÁCE U SLOŽITÝCH KAZUISTIK 5. DÍL: ORTODONTICKO-IMPLANTOLOGICKÉ OŠETŘENÍ CHRUPU S POKROČILOU PARODONTITIDOU

Kazuistika

Martin Starosta[1] Ivo Marek[2], Iva Voborná[3]

1) Oddělení parodontologie a implantologie, Klinika zubního lékařství, Lékařská fakulta Univerzity Palackého a Fakultní nemocnice, Olomouc

2) Ortodontické oddělení, Klinika zubního lékařství, Lékařská fakulta Univerzity Palackého a Fakultní nemocnice, Olomouc

3) Protetické oddělení, Klinika zubního lékařství, Lékařská fakulta Univerzity Palackého a Fakultní nemocnice, Olomouc

SOUHRN: V prezentované kazuistice se autoři zabývají komplexní sanací parodontitidou postiženého chrupu u dospělého pacienta a možností obnovit závěsný aparát zubů postižených parodontitidou pomocí ortodontické terapie. Na základě přesného léčebného plánu byly provedeny jednotlivé kroky ošetření zahrnující terapii parodontu, ortodontickou korekci a protetickou rekonstrukci chrupu s využitím dentálních implantátů. V rámci ortodontické terapie byl problém nepřítomnosti kotevních zubů (molárů) řešen přechodným využitím dentálních implantátů k tzv. absolutnímu ortodontickému kotvení umožňujícímu složitou ortodontickou terapii. Autoři se zabývají intruzním pohybem zubu a detailně diskutují možnost posunu zubu intruzí do kosti. Na základě 3D CBCT zobrazení jsou popsány tkáňové změny v okolí intrudovaného zubu. K intruzi premolárů byly využity kotevní mikrošrouby.

Klíčová slova: intruze, parodontitida, mikrošroub, kotvení dentálním implantátem.

INTERDISCIPLINARY TREATMENT IN DIFFICULT CASES PART 5: THE COMBINATION OF ORTHODONTIC AND IMPLANTOLOGIC TREATMENT IN CASE OF ADVANCED CHRONICAL PERIODONTITIS
Case report

SUMMARY: In the presented case study the authors deal with the complete teatment of dentition with periodontitis in an adult patient and possible improvements of periodontal attachment by the orthodontic therapy. Individual stages of the treatment were based on a precise treatment plan and included the treatment of periodontitis, orthodontic correction, implantologic treatment and final prosthodontic reconstruction. Within the orthodontic therapy, the absence of anchor teeth (molars) was solved by using orthodontic abutments on dental implants, thus enabling the absolute anchorage and complex orthodotnic therapy. The authors also deal with intrusive tooth movement and discuss in detail the possibility of intrusive tooth movement into the bone. On the basis of CBCT cuts, tissue changes in the vicinity of the intruded tooth are described. Intrusion of premolars was done using anchor microscrews.

Key words: intrusion, periodontitis, microscrew, anchorage by dental implant.

Starosta M, Marek I, Voborná I. Interdisciplinární spolupráce u složitých kazuistik. 5. díl: Ortodonticko-implantologické ošetření chrupu s pokročilou parodontitidou.
LKS, 2016, 26(12): 264–273

O AUTORECH

Doc. MUDr. Martin Starosta, Ph.D., v r. 1991 absolvoval obor stomatologie na LF UP v Olomouci. V r. 1994 složil atestaci I. stupně ze stomatologie, v r. 1997 nástavbovou atestaci z parodontologie a onemocnění sliznice dutiny ústní, v r. 1999 ukončil doktorandské studium (Ph.D.) a v r. 2004 obhájil habilitační práci *Regenerace parodontu* (doc.). V r. 1999 byl jmenován soudním znalcem v oboru forenzní stomatologie. V současnosti pracuje jako vedoucí oddělení parodontologie na KZL LF UP v Olomouci a zároveň pracuje v soukromé praxi v Olomouci a Břeclavi. Podílí se na výuce pregraduálních a postgraduálních studentů a těch, kteří se zajímají o implantologii a parodontologii, podporuje nové metody a techniky v zubním lékařství. Je autorem 35 odborných článků, monografie *Plastická chirurgie parodontu*, dvou skript pro pregraduální studenty zubního lékařství, kapitol v parodontologické učebnici *Practical Advisor for a Dentist* (Verlag Dashofer) a více než 300 přednášek.

Kontakt: MStarosta@seznam.cz
Oddělení parodontologie a implantologie
Klinika zubního lékařství
LF UP a FN Olomouc
Palackého 12, 772 00 Olomouc

MUDr. Ivo Marek, Ph.D., ukončil studium stomatologie na LF UP v Olomouci v r. 1990. V letech 1996–1999 absolvoval tamtéž postgraduální studium v oboru ortodoncie. V r. 1999 otevřel v Břeclavi Soukromé stomatologické centrum STOMMA, zaměřené na interdisciplinární zubní péči, především na spolupráci ortodontisty s parodontologem a implantologem. V r. 2008 ukončil doktorandské studium na LF UP v Olomouci (Ph.D.). Nadále pracuje jako odborný asistent na KZL LF UP v Olomouci a jako externí učitel na ortodontickém oddělení LF UK a VFN v Praze. Publikoval 33 článků a přednesl přes 160 přednášek v ČR a zahraničí. Je místopředsedou ČOS, členem Evropské ortodontické společnosti, Americké ortodontické společnosti, Světové ortodontické společnosti. V r. 2007 byl jmenován čestným členem IK ČR za rozvoj spolupráce mezi obory ortodoncie a implantologie. Dále je členem redakční rady časopisu Ortodoncie, akreditační komise MZ ČR a zástupce ČOS v EFOSA (Evropská asociace ortodontických společností) a recenzentem časopisu Ortodoncie a Angle Orthodontist. V r. 2014 byl jmenován Ambasadorem Americké ortodontické společnosti. V r. 2015 se stal členem European Advisory Board firmy AlignTechnology.

MDDr. Iva Voborná, Ph.D., ukončila studium na LF UP v Olomouci v r. 2009. Téhož roku nastoupila na Kliniku zubního lékařství LF UP a FN Olomouc, kde započala postgraduální studium oboru stomatologie, které ukočila v r. 2016 a byl jí udělen titul Ph.D. Nyní se věnuje preklinické i klinické výuce na protetickém oddělení KZL LF UP a FN Olomouc, a to v českém i anglickém jazyce. Je vedoucí protetického oddělení a jedním z tutorů pro anglickou výuku na LF UP v Olomouci.

Obr. 1: Úsměv pacientky z en face pohledu při vstupním vyšetření.

ÚVOD

Rekonstrukce chrupu dospělých pacientů je často problematická z důvodu přítomnosti různých náhrad, které jsou odrazem dentální anamnézy pacienta. Dentice je v různé míře nahrazena či doplněna korunkami, můstky, případně implantáty. Navíc mohou být v chrupu přítomny ortodontické anomálie neřešené v dětském a adolescentním období, nebo vzniklé sekundárně na podkladě ztráty nejčastěji prvních stálých molárů s následným vznikem traumatické artikulace s jejími důsledky. Ve většině případů je také u dospělých pacientů postižen parodont různými stupni destrukce z důvodu chronické formy parodontitidy. Léčebný plán musí obsahovat léčbu a stabilizaci základního onemocnění parodontu, které vedlo ke ztrátě jednotlivých zubů (většinou důsledek parodontitis chronica), určení zubů k extrakci, plán ošetření vedoucí k zachování perspektivních zubů a konečnou podobu rekonstrukce chrupu zahrnující nutnou ortodontickou terapii. Závěrečná protetická fáze léčby je často nemožná bez implantací, pokud pacient vyžaduje sanaci pomocí fixních náhrad. K ortodontickým posunům zubů je nutné mít k dispozici kotevní jednotku, která na sebe převádí reciproční a stejně velké síly, jaké jsou síly aktivní. Touto kotevní jednotkou jsou nejčastěji moláry. Jestliže jsou tyto zuby oslabeny vertikální ztrátou kosti z důvodu parodontitidy a nebo úplně chybí, pak je nutné uvažovat o jiném způsobu ukotvení ortodontické síly. Vhodným řešením je buď externí dočasné kotevní zařízení (mikrošrouby, minidestičky), a nebo použít k ortodontickému kotvení přímo dentální implantát, který je zaveden dříve, než je plánována protetická fáze ošetření.

ANAMNÉZA

Osobní anamnéza a celkové vyšetření: Celkově zdravá pacientka, nekuřačka bez jakékoliv medikace, se ve věku 52 let dostavila na parodontologické oddělení Kliniky zubního lékařství LF UP a FN v Olomouci s požadavkem řešení – jak uvedla – „paradentózy" a následné rekonstrukce chrupu. Subjektivně uváděla indukované krvácení během dentální hygieny při použití běžného zubního kartáčku v celém rozsahu chrupu, opakovaný vznik abscesů v molárové oblasti horní čelisti a putování horních řezáků.

Extraorální vyšetření: Obličej pacientky byl symetrický a profil přímý, svalový tonus v orofaciální oblasti byl bez patologického nálezu. Vztah horního rtu k dentici horní čelisti byl při civilním úsměvu v polovině výšky klinických korunek řezáků, při emočním úsměvu byla linie úsměvu ideální a průběh horního rtu byl v souladu s linií marginální gingivy zubů frontálního segmentu. V maximálním úsměvu byla patrna výrazná protruze horních řezáků **(obr. 1)**.

Intraorální vyšetření a dentální vyšetření: Při vstupním parodontologickém vyšetření byl zaznamenán stav sliznic v dutině ústní, přítomnost a úroveň sanace jednotlivých zubů, zhodnocen stav parodontu pomocí indexu CPITN a zhodnocena úroveň ústní hygieny PBI indexem. Rovněž byl proveden přehledný ortopantomogram doplňující klinické vyšetření. Výsledný stav vyšetření: sliznice dutiny ústní byla bez patologického nálezu, bez známek omezené salivace s fyziologickým povlakem jazyka. Hygiena dutiny ústní byla ve frontálních oblastech průměrná, ale v distálních oblastech podprůměrná. V horní i dolní čelisti chyběly oboustranně třetí moláry, v dolní čelisti pak navíc chyběl levý druhý premolár. Při téměř kompletním chrupu dosahovala suma PBI hodnoty 51. Index CPITN dosahoval v jednotlivých sextantech hodnot 4, 3, 4 v horní čelisti a 4, 2, 4 v dolní čelisti. Zuby horního frontálního úseku byly v protruzním postavení s přítomností tremat. Chrup byl sanován amalgámovými výplněmi přítomnými na molárech. Jednalo se o výplně I. a II. třídy dle Blacka. Vzhledem k značnému postižení parodontu a lingválnímu sklonu zubu 45 s dlouhodobě chybějícím zubem 35 (11 let) došlo k meziálnímu sklonu molárů v dolní čelisti s následným zborcením okluzní roviny, vznikem traumatické artikulace a ke zhoršení stavu parodontu v přetěžovaných oblastech. U všech zubů došlo v důsledku parodontitidy a vertikální ztráty kosti k odhalení kořenů.

Ortodontická analýza: Při prohlídce chrupu byly nalezeny tyto charakteristiky: vztah zubních oblouků v I. tř. dle Anglea vlevo a v I. tř. dle Anglea vpravo po rekonstrukci, hloubka skusu 2,5 mm, incisální schůdek 3,9 mm. Byl patrný narušený průběh marginální gingivy v horním zubním oblouku, marginální gingiva v celém chrupu posunuta apikálně, více na obou laterálních řezácích, a to z důvodu vertikální ztráty kosti po proběhlé parodontitidě. V horní čelisti byla výrazná protruze horních řezáků, navíc zub 21 byl proti ostatním zubům postaven více vestibulárně. Dále jsme nalezli trema mezi zuby 21–22, supraokluzi zubů 15, 25, meziální sklon špičáků 13, 23, meziální sklon prvních a druhých horních molárů a bukální nonokluzi zubu 15. V dolním zubním oblouku bylo stěsnání zubů v rozsahu zubů 45–44 a 43–41, výrazná protruze dolních řezáků a lingvální sklon zubu 45, bukální inklinace zubu 44 a meziální sklon zubů 36 a 46. Nepřítomný zub 35 byl v minulosti extrahován **(obr. 2–6).**

Analýza telerentgenového snímku: Potvrdila výraznou protruzi horních řezáků (1+NS – 124°) a dolních řezáků (1-Ml – 119,2°). Tomu odpovídal i interincisální úhel, který byl 97°. Taktéž byl nalezen malý úhel mezi liniemi NS-Ml (19,4°), což ukazuje na nízkou dolní třetinu obličeje. Ostatní běžně zjišťované parametry byly v rozmezí fyziologických hodnot.

Analýza panoramatického snímku: Zásadním nálezem byla parodontitidou podmíněná resorpce kosti alveolárního výběžku zasahující horní i dolní čelist. V oblasti řezáků, špičáků a premolárů byla nalezena horizontální resorpce alveolu.

Obr. 2–6: Intraorální fotografie při vstupním vyšetření (pohled vpravo, přední, vlevo, okluze horní a dolní čelisti).

Ve frontálních oblastech postihovala resorpce cca 1/3 výšky alveolárního hřebene. V oblasti premolárů se jednalo rovněž o horizontální resorpci zasahující do cca 1/2 výšky alveolu. V molárových oblastech pak byla horizontální resorpce kombinována s resorpcí vertikální a zasahovala do apikálních oblastí **(obr. 7)**. Amalgámové výplně zhotovené na všech molárech byly v následujícím rozsahu a kvalitě: zub 17 II. třída dle Blacka (OM), zub 16 II. třída dle Blacka (DO), zub 26 II. třída dle Blacka (M + OD), zub 27 II. třída dle Blacka (OD), zub 37 I. třída dle Blacka okluzálně, zub 36 II. třída dle Blacka (OD) + I. třída dle Blacka ve foramen caecum, zub 46 II. třída dle Blacka (MOD) + I. třída dle Blacka ve foramen caecum, zub 47 I. třída dle Blacka okluzálně. Všechny moláry měly postižení furkací III. stupně, navíc byl zub 16 nedokonale endodonticky ošetřen.

LÉČEBNÁ ROZVAHA

Vzhledem k objektivnímu nálezu byla stanovena diagnóza generalizované parodontitis chronica, pokročilého stupně s přítomností primární i sekundární traumatické okluze vedoucí k vzniku protruze horních frontálních zubů. Moláry v horním zubním oblouku dosahovaly viklavosti III. stupně a v dolním zubním oblouku viklavosti II. stupně. V obou čelistech byly tyto zuby neperspektivní a určeny k extrakci. K extrakci byl určen i lingválně skloněný druhý pravý premolár v dolní čelisti. Nejasná byla také perspektiva dalších premolárů a za prognosticky spolehlivé nešlo považovat ani zuby frontálního úseku.

Jistě spolehlivým způsobem ošetření by byla extrakce všech zubů a náhrada chrupu podmíněně snímatelnými protetickými pracemi na implantátech v dolní i horní čelisti (full arch). Nicméně, danou situaci by to řešilo pouze částečně. Určitě by se tím vyřešil problém velkého množství parodontálních patogenů osidlujících parodontální choboty, avšak obešla by se velice podstatná fáze léčby, tj. úprava hygienických návyků pacientky, které jsou podstatné pro budoucnost jakékoliv formy sanace. Nelze také pominout finanční náročnost tohoto typu ošetření. Navíc prvotním a zcela pochopitelným přáním pacientky byla záchrana co největšího počtu vlastních zubů s estetickou i funkční rehabilitací chrupu bez využití snímatelných náhrad. Pacientka od samého počátku požadovala zachování frontálních zubů v horní čelisti.

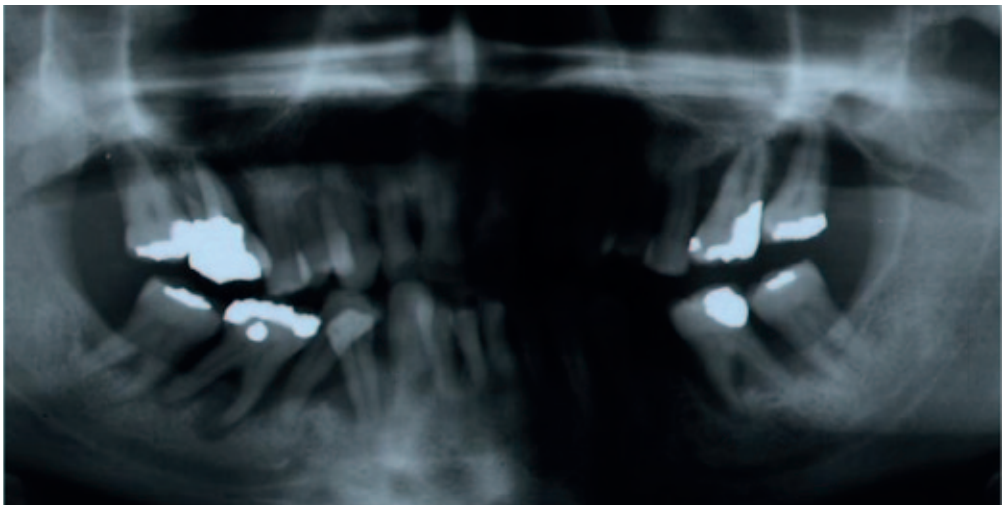

Obr. 7: Panoramatický snímek při vstupním vyšetření. Stav progredující parodontitis.

Vzhledem k výše zmíněným faktům musel léčebný plán obsahovat několik podstatných bodů:

1. Extrakce neperspektivních zubů.

2. Eliminace či zásadní zlepšení a stabilizace základního onemocnění postihujícího parodont.

3. Ortodontická intervence v rámci normalizace okluzních vztahů.

4. Implantologická terapie nahrazující chybějící zuby v distálních úsecích.

LÉČEBNÝ PLÁN

Pro stanovení přesného léčebného plánu byla nutná konzultace s ortodontistou. V horním zubním oblouku bylo cílem provést distalizaci premolárů a špičáků a následně upravit protruzi řezáků retrakcí. Vzhledem ke ztrátě kotevních zubů v distálním segmentu se nabízelo řešení s využitím dentálních implantátů jako kotevních prvků. Další možností bylo použití dočasných kotevních implantátů (mikrošroubů) k intruzi premolárů. V dolní čelisti pak retrakce frontálních zubů a vyrovnání okluzní roviny.

V rámci terapie parodontu byl léčebný plán poměrně jasný. Základem byla úprava hygienických návyků pacientky, odstranění molárů nejprve v horní a následně v dolní čelisti a resektivní chirurgická terapie parodontu v premolárových oblastech horní čelisti. Zub 45 byl výhledově určen k extrakci.

Použití dentálních implantátů u dané pacientky bylo problematické v distálních oblastech obou čelistí z důvodu nedostatečné nabídky kostního podkladu pro zavedení implantátů. V horní čelisti byla tato situace řešitelná sinus liftem, v dolní čelisti pak využitím kratších implantátů.

Nejdůležitějším faktorem terapie byla koordinace jednotlivých kroků tak, aby byla léčba co nejefektivnější, tj. proběhla v co nejkratším čase s maximálním účinkem.

Léčebný protokol obsahoval tyto kroky:

1. Hygienická instruktáž, odstranění zubního kamene, deep scale.

2. Po stabilizaci stavu parodontu extrakce zubů 17, 16, 26, 27, 36, 46 a resektivní chirurgie v oblasti horních premolárů. Ponechání zubů 37, 47, 45 jako dočasného kotvení pro budoucí ortodontickou terapii.

3. Ortodontická léčba v horní a dolní čelisti v podobě nivelizace zubů s extrakcí jednoho dolního řezáku z důvodu vytvoření místa pro retrakce frontálního segmentu v dolní a následně horní čelisti.

4. Implantace v oblasti zubů 16, 26 se sinus liftem.

5. Pokračující ortodontická terapie v horní čelisti s intruzí premolárů a retrakcí zubů frontálního segmentu s využitím dentálních implantátů a kotevních mikrošroubů.

6. Ortodontická léčba v dolní čelisti s využitím neperspektivních zubů 37, 47, 45 k částečnému kotvení s cílem nivelizace a retrakce frontálního segmentu.

7. Extrakce druhých molárů v dolní čelisti a zubu 45.

8. Zavedení dentálních implantátů v dolní čelisti v oblasti zubů 35, 36, 45, 46, 47.

9. Dokončení ortodontické léčby v dolní čelisti s dosažením pravidelné okluzní roviny.

10. Konečná protetická sanace, opatření dentálních implantátů metalokeramickými sólo korunkami.

LÉČEBNÝ POSTUP

Iniciální fáze terapie parodontu

K likvidaci onemocnění vedoucího k progresivní ztrátě zubů bylo nutné zahájit terapii chronické parodontitidy. Pacientka byla poučena o etiologii onemocnění a byla provedena instruktáž modifikovanou Bassovu metodou. Rovněž byl odstraněn supragingivální zubní kámen a vybrány vhodné velikosti mezizubních kartáčků. Při kontrolním parodontologickém vyšetření měsíc po vstupním vyšetření a primárním ošetření dosahoval index PBI polovičních hodnot (51 versus 23) a byly naplánovány extrakce molárů v horní čelisti společně s provedením resektivních chirurgických výkonů na parodontu horních premolárů. V ostatních oblastech zatím probíhala pouze konzervativní terapie parodontu spojená s postupnou eliminací subgingiválního zubního kamene. V této fázi byla pacientka odeslána k ortodontické konzultaci a stanovení ortodontického plánu terapie.

Extrakce a chirurgická fáze terapie parodontu

Po stanovení ortodontického plánu byla v lokální anestezii provedena extrakce zubů 17, 16, 26, 27 v horní čelisti a zubů 36, 46, 41 v dolní čelisti. V rámci anestezie v distálních oblastech horní čelisti byla rovněž provedena resektivní chirurgická terapie v oblasti horních premolárů. Spočívala v kombinaci reponovaného laloku vestibulárně a gingivektomii provedené palatinálně v místech zubů 15, 14 a 24, 25. Dva měsíce po chirurgických výkonech na parodontu bylo přikročeno k ortodontické terapii.

Zahájení ortodontické terapie

Po extrakci zubu 41 byl nasazen horní a dolní fixní aparát v rozsahu 15–25 a 34–45 se zámky Elite Mini Twin s drážkou .022“ x .025“ (OrthoOrganizer, Carlsbead, USA). Proběhla sekvenční nivelizace na obloucích v pořadí od .014“ Orthonol Superelastic Nitanium až po drát .017“ x .025“ Orthonol Superelastic Nitanium (RMO Inc., Denver, USA). V průběhu nivelizace došlo v důsledku oslabení parodontu všech zubů k protruzi řezáků a meziálnímu sklonu špičáků a premolárů. Proto byla ortodontická léčba pozastavena a bylo nutné vyčkat na následnou implantaci. Další ortodontická terapie byla možná jen s využitím jiné kotevní jednotky než vlastních zubů, tedy dentálních implantátů a přídatného kotevního zařízení (kotevních mikrošroubů). V dolní čelisti byl po uzavření mezery v místě extrahovaného zubu 41 fixní aparát sejmut, a to z důvodu pokračování ortodontické terapie až po vyřešení situace v horní čelisti.

Implantologická fáze I.

Po zhojení měkkých a tvrdých tkání v místě extrahovaných zubů v horní čelisti (4 měsíce po extrakci) byly postupně provedeny implantace společně se sinus liftem. Operace probíhaly dle klasického protokolu, tj. v ATB cloně Augmentinem byl odklopen mukoperiostální lalok v místech prvních horních molárů a byl proveden otevřený sinus lift. K vyplnění prostoru získaného nadzdvižením Schneideriánské membrány byly využity granule trikalciumfosfátu Poresorb (Lasak, Česká republika) v kombinaci s venózní krví. V místě zubu 16 pak byl zaveden implantát délky 12 mm a šířky 3,7 mm (Impladent STI-BIO, Lasak, Česká republika). V místě zubu 26 byl zaveden implantát stejného typu, ale širšího průměru, tj. 5 mm. Sutura byla provedena hedvábím a odstraněna týden po provedení výkonu. V plánu bylo využití zavedených dentálních implantátů nejprve jako kotevních prvků v rámci ortodontické terapie v horní čelisti. Vzhledem k minimální nabídce vlastní kosti a augmentaci následovalo půlroční období hojení.

Pokračování ortodontické fáze terapie I.

Na implantáty v lokalizaci 16, 26 byly přechodně aplikovány ortodontické pilíře Impladent (Lasak, Česká republika) ve tvaru moláru **(obr. 8)**. Není popsán přesný časový proto-

Obr 8: Okluzní horní snímek po zavedení implantátů s ortodontickými pilíři na hřebeni alveolárního výběžku.

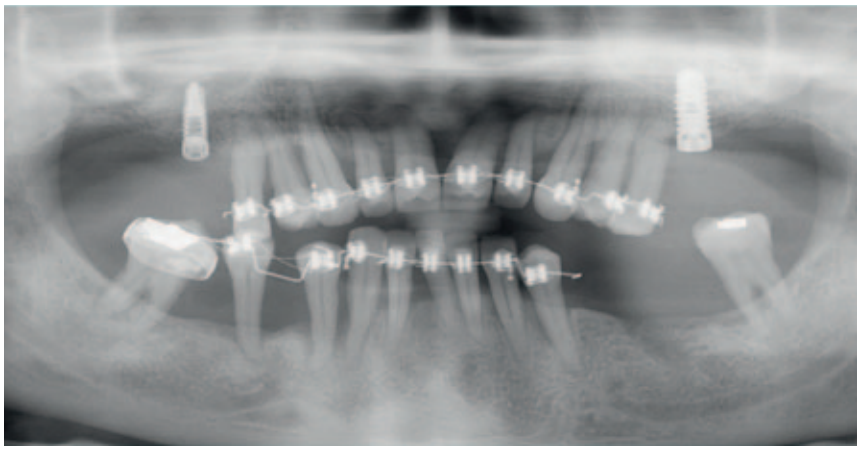

Obr. 9: Panoramatický snímek se zavedenými implantáty v pozici 16, 26. Krčky implantátů jsou ve značné vertikální diskrepanci proti krčkům zubů 15, 25.

Obr. 10: Okluze horní čelisti po posunu zubů 15, 14 z bukální nonokluze na hřeben alveolárního výběžku pomocí mikrošroubů.

Obr. 11 – 12: Pozice horních premolárů vzhledem k implantátům před započetím jejich intruze.

Obr. 13 – 14: Situace po intruzi premolárů a retrakce řezáků mashroom obloukem dle Nandy.

Obr. 15: Pohled přední s mashroom obloukem na retrakci frontálního segmentu a zavedenými implantáty v dolní čelisti.

Obr. 16: Okluzní pohled po intruzi a distalizaci premolárů k implantátům v pozici 16, 26.

Obr. 17–18: Boční pohledy po opětovném nasazení fixního aparátu v dolní čelisti a vyrovnávání dolní okluzní roviny k ortodontickým pilířům dočasně kotveným na implantátech.

kol pro zatěžování dentálních implantátů ortodontickou silou, nicméně autoři v případě implantace se sinus liftem a augmentací doporučují implantát zatížit nejdříve po 6 měsících. Jak bylo zjištěno z kontrolního ortopantomogramu, v daný moment byla značná vertikální diskrepance mezi pozicí zubů a implantátů. Rozdíl mezi vertikální pozicí krčků implantátů a cementosklovinnou hranicí sousedních premolárů byl vpravo i vlevo kolem 6 mm a bylo patrné, že premoláry jsou postaveny mimo vrchol hřebene alveolárního výběžku, což bylo způsobeno jejich vestibulárním vykloněním zapříčiněným bukální nonokluzí **(obr. 8, 9)**. Jedinou možností, jak tuto diskrepanci vyrovnat, byla intruze premolárů. Na implantáty byly adaptovány ortodontické kroužky Epic (OrthoOrganizer, Carlsbead, USA). K dosažení intruze a současné korekci bukální nonokluze vpravo bylo nutné využít i kotevních mikrošroubů. V daném případě byly použity mikrošrouby Dual Top (Jeil, Korea) délky 12 mm a průměru 1,6 mm mezi zuby 15, 14 vestibulárně i palatinálně **(obr. 10–12)**. Sekvenční nivelizací od .014“ Orthonol Superelastic Nitanium až po .017“ x .025“ Orthonol Superelastic Nitanium (RMO Inc., Denver, USA) došlo k postupné intruzi premolárů v horní čelisti až na úroveň krčkové části implantátu. Souběžně byla elastickým tahem k patrovému mikrošroubu odstraněna bukální nonokluze zubů 15, 14. Následně byl na horní řezáky v rozsahu 12–22 a na kroužky adaptován CAN mashroom kontrakční oblouk dle Nandy (OrthoOrganizer, Carlsbead, USA), který sloužil ke korekci protruze horních řezáků. Úpravou tvaru oblouku, intruzí zubů a současnou retrakcí došlo k úplnému uzavření mezer mezi implantáty v místě 16, 26 a premoláry 15, 25 **(obr. 13–16)**.

Implantologická fáze II.

Před dokončením první fáze ortodontické terapie byly v dolní čelisti extrahovány zuby 37, 45 a 47. Dva měsíce po extrakcích byla naplánována implantační terapie v dolní čelisti spočívající v náhradě dolních prvních molárů a druhých premolárů. Problémem byl nedostatek alveolární kosti ve směru vertikálním a s ním spojené sekundárně mělké vestibulum. Rovněž došlo v rámci ortodontické korekce k posunu zubů vedoucímu k plánování náhrady zubu 46 ve tvaru premoláru, které by zajistilo harmonickou okluzi. Vertikální nedostatek byl vyřešen implantací kratších typů implantátů. V pozici zubu 36, respektive 46, byl použit implantát Impladent 5,1 x 8 mm a v pozicích premolárů pak implantáty Impladent 3,7 x 8 mm (Lasak, Česká republika). Nedostatek připojené gingivy byl řešen v době inzerce implantátů. Vetibulárně byl proveden api-

Obr. 19–23: Situace po sejmutí fixního aparátu s ortodontickými pilíři na implantátech. Vyrovnání okluzní roviny v dolní čelisti, v horní čelisti jsou zavřeny mezery v distálních segmentech, premoláry intrudovány, řezáky částečně retrahovány.

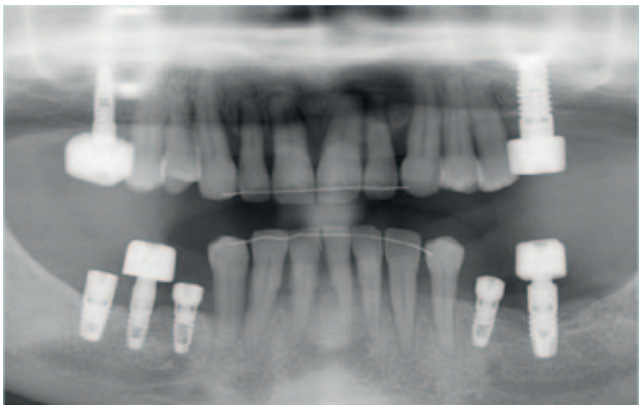

Obr. 24: Panoramatický snímek po sejmutí fixního aparátu, horní premoláry intrudovány do kosti.

Obr. 25: Hloubka gingiválního sulku intrudovaného zubu 24 dle WHO sondy 1 mm.

kální posun a byla zvolena otevřená metoda hojení s použitím vhojovacích válečků ihned po inzerci implantátů.

Pokračování ortodontické fáze terapie II.

Byl opětovně nasazen dolní fixní aparát, a to ortodontické kroužky Epic (OrthoOrganizer, Carlsbead, USA) na ortodontické kotevní pilíře Impladent (Lasak, Česká republika) umístěné na implantátech v lokalizaci zubů 46 a 36. Dále byly lepeny zámky Elite Mini Twin s drážkou .022" x .025" (OrthoOrganizer, Carlsbead, USA) v rozsahu zubů 34–43, které byly postupně nivelizovány. Následně byla upravena protruze dolních řezáků a meziální inklinace zubů 33, 43, 44 se současnou intruzí zubů 44, 43 a úpravou okluzní roviny **(obr. 17, 18)**. Fixní aparát v horní a dolní čelisti byl sejmut současně po 25 měsících ortodontické terapie a byly adaptovány fixní retainery v rozsahu 13–23, 33–43. Výsledkem bylo postavení špičáků v Angle I. tř., uzavření mezer v horní čelisti, odstranění bukální nonokluze vpravo a úprava meziální inklinace špičáků a premolárů ve všech kvadrantech. Mírná protruze horních a dolních řezáků přetrvávala **(obr. 19–23).** Kotrolní OPG snímek potvrdil vyrovnání úrovně krčku zubů a implantátů a byla prokázána intruze horních premolárů do kosti při zachovaném dentogingiválním uzávěru **(obr. 24, 25)**. Totéž potvrdily sagitální řezy z CBCT, které také ukazují jakoby vznik parodontálního sulku, který se však klinicky neprokázal **(obr. 25).** Došlo tedy pravděpodobně ke vzniku new attachment.

Finální protetická léčba

Po dokončení ortodontické terapie následovala protetická fáze využití dentálních implantátů. Po odstranění dočasných ortodontických kotevních zařízení byly zhotoveny suprakonstrukce nesené implantáty v oblasti zubů 16, 26, 36, 35, 44, 45, 46 metodou otevřeného otiskování. Nejprve byly zhotoveny individuální otiskovací lžíce z materiálu Premacryl plus (SpofaDental, Česká republika) na modelu zhotoveném dle otisku alginátovým otiskovacím materiálem Ypeen (SpofaDental, Česká republika), které byly speciálně upraveny pro otevřenou metodu otiskování. V individuální otiskovací lžíci byly zhotoveny otisky za použití otiskovacího setu Lasak materiálem Aquasil (Dentsply, Německo). Registrace mezičelistních vztahů byla provedena konvenční modifikovanou metodou dle Walkoffa (1) za pomoci skusových šablon (Duracryl, Spo-

Obr. 26–30: Situace po adaptaci metalokeramických korunek na implantáty.

Obr. 31: Situace v úsměvu.

Obr. 32: Sagitální řez 3D CBCT v oblasti zubu 25 a implantátu v lokalizaci 26.

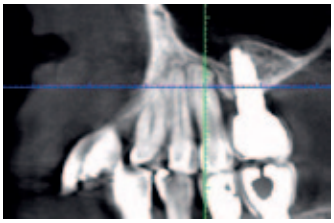

Obr. 33: Sagitální řez ve stejné lokalizaci po 8 letech.

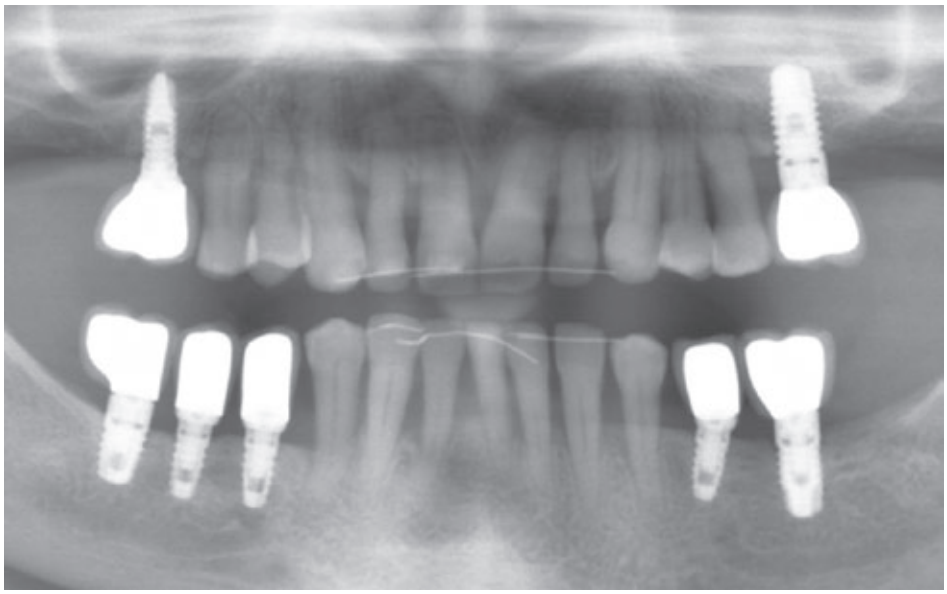

Obr. 34: OPG snímek 8 let po ukončení ortodontické terapie.

Obr. 35–38: Intraorální fotografie 8 let po skončení interdisciplinární terapie.

faDental, Ceradent – SpofaDental, Česká republika). Následně byly vyzkoušeny individualizované abutmenty Lasak a konstrukce Cr-Co slitiny v ústech pacientky. Proběhla kontrola skusových poměrů a výběr barvy za přítomnosti zubního technika. V další návštěvě byly abutmenty v oblasti zubů 16, 26, 36, 35, 44, 45, 46 fixovány a utaženy ráčnou na 35 Ncm. Byla provedena kontrola statické a dynamické okluze metalokeramických korunek (Carat, Dentsply, Německo) před nanesením glazury, kontrola barvy a volba dobarvení suprakonstrukcí. Následně po nanesení glazury byly fixovány korunky chemicky tuhnoucím kompozitním materiálem pro permanentní fixaci suprakonstrukcí nesených implantáty (Fuji plus, GC, Japonsko) **(obr. 26–31).** Pacientka byla v retenční fázi zvána na kontroly po 6 měsících (první 2 roky po skončení ortodontické terapie), dále pak 1x za rok. Po 8 letech byl zhotoven nový 3D CBCT a panoramatický snímek, který prokázal stabilitu vytvořené kosti **(obr. 32, 33, 34)**. Totéž prokázaly i intraorální fotografie a situace v úsměvu **(obr. 35–38).**

DISKUZE

V současné době se stává ortodontická terapie u dospělých pacientů běžnou součástí plánu celkové terapie. Rovněž platí, že u části dospělých pacientů probíhá chronická parodontitida, která má za následek různou míru destrukce parodontu a tím i redukci funkčních parodontálních vláken. To má v kombinaci s případnou ztrátou zubu za následek zborcení skusu, které se projevuje supraokluzí zubů, jejich sklonem do mezer, prohlubováním skusu a protruzí řezáků. V mnoha případech je tedy nutná úzká spolupráce mezi parodontologem a ortodontistou, přičemž pro úspěch terapie je nutná vzájemná znalost principů a možností daného oboru. Otázka ortodontické léčby u pacientů s redukovaným parodontem je široce diskutována v ortodontické i parodontologické odborné literatuře (2, 3) se zvyšujícím se počtem publikací v průběhu posledních 20 let (4). Je nutno si uvědomit, že mechanická síla vyvolaná ortodontickým aparátem působí tkáňovou přestavbu v rámci vyvolání zánětlivých změn. Můžeme tedy mluvit o neinfekčním zánětu. Pokud je současně parodont postižen parodontitidou, tj. zánětem infekčním, který vede k destrukci parodontu, toto působení se sumuje. Jinými slovy to znamená, že pokud je aplikována ortodontická síla na neléčenou formu parodontitidy, pak vede k rozsáhlé destrukci parodontu (3). Na druhé straně, pokud dojde před ortodontickou léčbou k odstranění zánětu, pak ji lze provádět bez rizika další ztráty parodontálních tkání a dokonce může dojít i k zlepšení stavu parodontu. Je nutno však aplikovat redukované ortodontické síly (úměrné redukci závěsného aparátu) po delší dobu (5).

V prezentované kazuistice bylo před ortodontickou léčbou dosaženo stabilizace stavu parodontu a po celé období ortodontické léčby byla pacientka dispenzarizována v „recall" programu za účelem udržení ideální hygieny a bez zánětlivých změn na parodontu. Tato podmínka je zvláště nutná v rámci provádění intruzních posunů zubu. Ortodontická terapie chrupu s oslabeným parodontem je problémem nejen z důvodu volby malých, ale ještě funkčních sil, kterými jsou zuby s vertikální ztrátou kosti zatěžovány, ale i z důvodu nepřítomnosti kotevní jednotky. Každá ortodontická síla vyvolává protisílu stejné velikosti a opačného směru. Parodontitida vede dle svého rozsahu k oslabení kotevní schopnosti postižených zubů. Proto je nutné použít jiné přídatné kotevní zařízení, jako jsou mikrošrouby, případně jako kotevní jednotku použít dentální implantát.

Nejčastější indikací pro intruzi zubů fixním ortodontickým aparátem je korekce hloubky skusu a úprava postavení zubů v supraokluzi při ztrátě antagonisty v protilehlé čelisti (6). Kromě předprotetické přípravy je molárová a premolárová intruze pomocí dočasných kotevních zařízení také využívána k nechirurgické léčbě pacientů s otevřeným skusem (7). I přes masivní rozšíření intruze zubů k mikrošroubům je nutné si uvědomit, že vliv tohoto ortodontického pohybu na parodont není úplně objasněn. Stejně tak je tomu v případě vlivu intruze zubů na blízké anatomické struktury. Ve vědecké literatuře jsou k dispozici pouze studie vzniklé na základě experimentů na zvířatech (8, 9, 10). Na nich bylo prokázáno, že během intruze dochází tlakem supraalveolárních vláken k resorpci alveolární kosti v místě interdentálního kostního septa. Její rozsah může být omezen provedením fibrotomie supraalveolárních vláken před intruzí (11). Jako další vedlejší efekt intruzního pohybu bylo prokázáno prohloubení gingiválního sulku (12). Někteří autoři však žádný negativní efekt intruze na alveolární kost nepopisují (13, 14) nebo dokonce udávají zlepšení stavu parodontu u zubů s vertikálním defektem alveolu po intruzi zubů (15). Je to dáno tím, že oproti ostatním ortodontickým posunům, jako je například extruzní pohyb nebo bodily posun, kde platí obecná shoda, že kost je remodelována ve směru pohybu zubu, u intruze tomu tak není. Někteří autoři popisují při intruzi remodelaci kosti ve směru pohybu zubu (10, 11, 15, 16), zatímco jiní naopak udávají, že k remodelaci nedochází a zub je při intruzi zasouván do kosti (12–14). Marek a kol. zjistili, že při použití malých sil dochází k posunu zubu do kosti v 41,7 % rozsahu intruzního posunu. V případě použití velké síly je to 46,8 % posunu zubu do kosti z rozsahu intruzního pohybu (16). Tyto nálezy jsou v souladu s výsledky Murakamiho et al. (11), kteří udávají také apikální posun attachmentu v rozsahu 40 % z celkové intruze zubu. Ortodontický posun zubu do kosti může být velkým přínosem především u parodontologických pacientů, kde vznik new attachmentu spojený s větším ukotvením zubu v alveolu hraje pozitivní roli v prognóze zubů. Minimální intruzní síla uváděná v literatuře především v klíčových studiích Reitana (17) je na molár kolem 60 až 80 g, na premolár pak 50 g. Marek a kol. však nalezli velkou závislost mezi velikostí použité intruzní síly a rozsahem intruzního posunu, a to více než dvojnásobný při použití velkých sil (16). Cardaropoli a kol. (14) dokumentovali, že u pacientů s kostními defekty kolem řezáků po proběhlé parodontitidě dochází při intruzi k zformování nového attachmentu a úpravě vertikálního defektu. Důležitým faktorem této studie je chirurgický zásah ve smyslu fibrotomie do tkání marginálního parodontu před započetím intruze. Apikální posun dentogingiválního komplexu během intruze byl popsán i Bellamym, Kokichem a Weissmanem (15). Ti upozorňují, že intruze zubů s kostním hřebenem ve stejné výšce jako na okolních zubech může vést k nežádoucímu efektu v podobě vzniku hemiseptálních kostních defektů v okolí intrudovaných zubů. Taktéž Choi a kol. (18) ve své studii prokázali u krys apikální posun kosti po intruzi molárů, nicméně hodnotili změny jen v meziodistálním rozměru a tam je ztráta výšky hřebene alveolu pochopitelná, z důvodu již výše popsaných. Průkaznost změn kosti vestibulární a orální lamely dříve na RTG snímku příliš možná nebyla. 3D CBCT vyšetření však vizualizaci v tomto rozměru umožňuje. Lze předpokládat, že v případě pacientů se zdravým parodontem je ztráta výšky interdentálního kostního septa způsobena přítomností a tlakem interdentálních vláken. V případě zubů s poškozeným parodontem následkem proběhlé parodontitidy nelze již o účinku interdentálních vláken uvažovat. Nicméně možnost intruze zubu do kosti, tj. vytvoření new attachmentu na povrchu kořene vystaveného prostředí dutiny ústní, zůstává stále diskutovanou oblastí. Je zde však předpoklad, že pokud je postižený povrch kořene zbaven nánosů zubního kamene a velké části parodontálních patogenů, pak může v rámci intruzního pohybu ke vzniku new attachmentu dojít (19). Co je však zřejmé z přiložených řezů 3D CBCT a svým způsobem překvapující, je fakt, že takto vytvořená kostní masa a new attachment je stabilní v čase.

ZÁVĚR

Z prezentované kazuistiky je patrné, že u většiny dospělých pacientů nelze provést „dokonalou" léčbu bez spolupráce mezi jednotlivými obory, bez precizní interdisciplinární spolupráce. Pokud nebude existovat vzájemná informovanost mezi jednotlivými obory (či odborníky), pak výsledný efekt léčby nebude dosahovat výsledků, které dnešní úroveň stomatologie umožňuje. V případě prezentované pacientky díky spolupráci mezi parodontologem a ortodontistou došlo k vytvoření větší kostní masy kolem zubů, která byla před tím ztracena následkem proběhlé pokročilé parodontitidy.

Literatura
1. Voldřich M.
Protetická stomatologie, Praha, Avicenum, 1969, 558, 567.
2. Stefania R, Corrente G, Abundo R, Cardaropoli D.
Orthodontic Treatment in Periodontally Compromised Patients: 12-Year Report. Int J Periodont Rest Dent, 2000, 20(2): 30–39.
3. Artun J, Urbye KS.
The effect of orthodontic treatment on periodontal bone support in patients with advanced loss of marginal periodontium. Am J Orthod Dentofacial Orthop, 1988, 93(2): 143–48.
4. Gorbunkova A, Pagni G, Brizhak A, Farronato G, Rasperini G.
Impact of Orthodontic Treatment on Periodontal Tissues: A Narrative Review of Multidisciplinary Literature. Int J Dent, 2016, 19(1): 1–9.
5. Corrente G, Abundo R, Re S, Cardaropoli D, Cardaropoli G.
Orthodontic movement into infrabony defects in patients with advanced periodontal disease: A clinical and radiological study. J Periodontol, 2003, 74(8): 1104–1109.
6. Marek I, Starosta M. Řešení supraokluze molárů intruzí ke kotevním mikrošroubům. LKS, 2010, 20(1): 8–15.
7. Park HS, Kwon TG, Kwon OW.
Treatment of open bite with microscrew implant anchorage. Amer J Orthodont Dentofacial Orthop, 2004, 126(5): 627–636.
8. Daimaruya T, Nagasaka H, Umemori M, Sugawara J, Mitani H.
The influences of molar intrusion on the inferior alveolar neurovascular bundle and root using the skeletal anchorage system in dogs. Angle Orthodont, 2001, 71(1): 60–70.
9. Daimaruya T, Takahashi I, Nagasaka H, Umemori M, Sugawara J, Mitani H. Effects of maxillary molar intrusion on the nasal floor and tooth root using the skeletal anchorage system in dogs. Angle Orthodont, 2002, 73(2): 158–166.
10. Kanzaki R, Daimaruya T, Takahashi I, Mitani H, Sugawara J.
Remodelling of alveolar bone crest after molar intrusion with skeletal anchorage system in dogs. Amer J Orthodont Dentofacial Orthop, 2007, 132(3): 199–207.
11. Murakami T, Yokota S, Takahama Y.
Periodontal changes after experimentally induced intrusion of the upper incisors in Macaca fuscata monkeys. Amer J Orthodont Dentofacial Orthop, 1989, 95(2): 115–126.
12. Melsen B. Tissue reaction following application of extrusive and intrusive forces to teeth in adult monkeys. Amer J Orthodont, 1986, 89(6): 469–475.
13. Melsen B, Agerbaek N, Eriksen J, Terp S. New attachment through periodontal treatment and orthodontic intrusion. Amer J Orthodont Dentofacial Orthop, 1988, 94(2): 104–116.
14. Cardaropoli D, Re S, Corrente G, Abundo R.
Intrusion of migrated incisors with infrabony defects in adulperiodontal patients. Amer J Orthodont Dentofacial Orthop, 2001, 120(6): 671–675.
15. Bellamy LJ, Kokich VG, Weissman JA.
Using orthodontic intrusion of abraded incisors to facilitate restoration: the technique's effects on alveolar bone level and root length. J Amer Dent Assoc, 2008, 139(6): 725–733.
16. Marek I, Kučera J, Kamínek M.
Remodelace alveolární kosti během ortodontické intruze s použitím malých a velkých sil: experimentální studie. Ortodoncie, 2013, 22(4): 211–223.
17. Reitan K. Clinical and histologic observation on tooth movement during and after orthodontic treatment. Amer J Orthodont, 1967, 53(10): 721–745.
18. Choi YJ, Kim KH, Lee KJ, Chung CJ, Park YC. Radiographic evaluations of molar intrusion and chan ges with or without retention in rats. Angle Orthodont, 2011, 81(3): 389–396.
19. Starosta M. Reakce parodontu na ortodontický posun zubu. Praktický rádce zubního lékaře. Werlag-Dashofer, 2010.

VÝZVA LKS: PŘISPĚJTE SVOJÍ KAZUISTIKOU DO MALÉHO ILUSTROVANÉHO REPETITORIA

Téma Malého ilustrovaného repetitoria (MIR) JAK ÚSPĚŠNĚ NAPRAVIT NEÚSPĚCH je vysoce aktuální, všudypřítomné a zároveň nadčasové, a proto v něm budeme pokračovat i po celý příští rok 2017.

Toto téma vede autora i čtenáře k reflexi a sebereflexi, která nemusí být vždy příjemná. Je však zdrojem našeho odborného rozvoje i obecně lidského vyzrávání. Získáváme odstup, zkušenosti a pokoru. Vzletně řečeno: Když to není úspěch, je to zkušenost.

Vážení a milí kolegové, máte ze své praxe případ, který toto nové téma naplňuje? Chcete se o svoji zkušenost s kolegy podělit? Neváhejte a přispějte svojí kazuistikou do seriálu Malé ilustrované repetitorium!

S důvěrou se obraťte na redakci a jejím prostřednictvím na redakční radu LKS. My vám poskytneme potřebné informace a podklady pro zpracování článku formou testu MIR. A pokud se obáváte, že nemáte dostatek publikačních zkušeností, rádi vám poskytneme metodickou pomoc při tvorbě koncepce a při finalizaci testu.

Své nabídky zasílejte na e-mail: zakova@dent.cz

Redakce a redakční rada LKS

PŘÍSTUP K ELEKTRONICKÉ VERZI ODBORNÝCH ČASOPISŮ PRO ČLENY ČSK

Komora na rok 2016 kontinuálně prodloužila předplatné a zajistila pro své členy přístup k elektronické podobě těchto zahraničních odborných časopisů:

- **International Journal of Periodontics & Restorative Dentistry** (ISSN 0198-7569). Je k dispozici i v tištěné verzi a pro členy ČSK k zapůjčení v Apolence.
- **International Journal of Oral & Maxillofacial Implants** (ISSN 0882-2786). Je k dispozici i v tištěné verzi a pro členy ČSK k zapůjčení v Apolence.
- **Journal of Endodontics** (ISSN 0099-2399)
- **Journal of Periodontology** (ISSN 1943-3670)
- **Journal of Prosthetic Dentistry** (ISSN 0022-3913)

Návod pro přístup členů ČSK
k elektronické verzi uvedených periodik je zveřejněn na adrese
www.dent.cz
(Vzdělávání/Zahraniční časopisy)

Kancelář ČSK

odborné sdělení

INTERDISCIPLINÁRNÍ SPOLUPRÁCE U SLOŽITÝCH KAZUISTIK 6. DÍL: AGENEZE HORNÍCH LATERÁLNÍCH ŘEZÁKŮ A JEJICH NÁHRADA IMPLANTÁTY

Kazuistika

Ivo Marek[1,2], Adam Vilášek[2], Michal Novosad[2], Martin Starosta[1,2]

1) Klinika zubního lékařství, Lékařská fakulta Univerzity Palackého a Fakultní nemocnice, Olomouc

2) Stomatologické centrum STOMMA, Břeclav

O AUTORECH

MUDr. Ivo Marek, Ph.D., ukončil studium stomatologie na LF UP v Olomouci v r. 1990. V letech 1996–1999 absolvoval tamtéž postgraduální studium v oboru ortodoncie. V r. 1999 otevřel v Břeclavi Soukromé stomatologické centrum STOMMA, zaměřené na interdisciplinární zubní péči, především na spolupráci ortodontisty s parodontologem a implantologem. V r. 2008 ukončil doktorandské studium na LF UP v Olomouci (Ph.D.). Nadále pracuje jako odborný asistent na Klinice zubního lékařství LF UP v Olomouci a jako externí učitel na ortodontickém oddělení LF UK a VFN v Praze. Publikoval 42 článků a přednesl přes 170 přednášek v ČR a zahraničí. Je místopředsedou České ortodontické společnosti, členem Evropské ortodontické společnosti, Americké ortodontické společnosti, Světové ortodontické společnosti. V r. 2007 byl jmenován čestným členem Implantologického klubu ČR za rozvoj spolupráce mezi obory ortodoncie a implantologie. Dále je členem redakční rady časopisu Ortodoncie, akreditační komise MZ ČR a zástupce České ortodontické společnosti v EFOSA (Evropská asociace ortodontických společností) a recenzentem časopisu Ortodoncie, Angle Orthodontist a EJO. V r. 2014 byl jmenován Ambasadorem Americké ortodontické společnosti. V r. 2015 se stal členem European Advisory Board firmy Align Technology. V r. 2016 byl zvolen členem Councilu Evropské ortodontické společnosti.

Kontakt: ortho.marek@email.cz
www.dentalclinic.cz
Stomatologické centrum STOMMA
Tř. 1. máje 3414
690 02 Břeclav

MDDr. Adam Vilášek (*1986) absolvoval v r. 2011 obor zubní lékařství na LF UP v Olomouci. V letech 2011–2012 pracoval v soukromé zubní praxi v Trenčíně. Od r. 2012 je zaměstnán v soukromé zubní klinice Stomma, s. r. o., v Břeclavi jako praktický zubní lékař. Od r. 2013 pracuje jako vedoucí lékař se zaměřením výhradně na protetickou stomatologii. V letech 2013–2015 byl částečně zaměstnán na protetickém oddělení zubní kliniky LF UP, kde se věnoval náhradě laterálních řezáků při agenezi pomocí dentálních implantátů. Věnuje se interdisciplinární spolupráci při řešení komplexních případů.

MDDr. Michal Novosad ukončil studium zubního lékařství na LF UP v Olomouci v r. 2011. Od r. 2011 do r. 2012 byl zaměstnán na pozici Senior House Officer v Royal Sussex County Hospital v Brightonu a v Eastbourne District General Hospital ve Velké Británii na oddělení maxilofaciální chirurgie. Od r. 2012 je zaměstnán v soukromé zubní klinice Stomma, s. r. o., v Břeclavi jako zubní lékař se zaměřením na dentoalveolární chirurgii a implantologii.

SOUHRN: Ageneze horního laterálního řezáku je druhou nejčastější dentální agenezí v evropské populaci. Její lokalizace, frontální segment horní čelisti, je příčinou estetického handicapu, který může vést k psychickým a sociálním problémům jedince. Proto často pacienti požadují řešení problému již v adolescentním věku, který je však limitující pro stanovení dalšího léčebného postupu. Variantou léčby je buď uzavření mezery v místě ageneze, nebo její otevření a náhrada laterálního řezáku a to adhezivním můstkem (v období růstu) a nebo nitrokostním implantátem (po skončení růstu jedince). Autoři prezentují ošetření dospělé pacientky s agenezí obou horních laterálních řezáků, u které byla anomálie řešena otevřením ideálních mezer v místech ageneze fixním ortodontickým aparátem a náhradou implantáty. Umístění implantátů a celková estetika frontálního segmentu maxily byla plánována pomocí digitální analýzy úsměvu (digital smile design). Z důvodu zajištění co nejlepší konečné estetiky úsměvu byl protetický protokol doplněn o výkony mukogingivální chirurgie (gingivektomie na špičácích a středních řezácích), jejímž výsledkem bylo prodloužení klinických korunek a korekce gummy smile. Řešení ageneze horních laterálních řezáků je typickým příkladem interdisciplinárního způsobu korekce ortodontické anomálie, kde jen preciznost jednotlivých specialistů vede k požadovanému výsledku.

Klíčová slova: ageneze, laterální řezák, distalizace, implantace, interdisciplinární spolupráce.

INTERDISCIPLINARY TREATMENT IN DIFFICULT CASES PART 6: AGENESIS OF MAXILLARY LATERAL INCISORS AND THEIR SUBSTITUTION BY IMPLANTS
Case report

SUMMARY: Agenesis of maxillary lateral incisors occurs as the second most common agenesis in Europe. Its location – frontal segment of maxilla – causes a great aesthetic handicap which can lead to mental and social problems of the patients concerned. Therefore young patients require an appropriate treatment as early as in their adolescence which is limiting for determining further treatment procedure. There are two options – either closing the gap in the site of agenesis or opening the gap for lateral incisor substitution. This substitution might be an adhesive bridge (during the period of growth) or an int-

ra-bone implant (after the end of growth). The authors present here a case study of an adult patient with agenesis of both maxillary lateral incisors. The anomaly was corrected by opening ideal gaps in the sites of agenesis (done by fixed orthodontic appliances) and by inserting implants there. The location of the implants and the overall aesthetics of the frontal segment of maxilla were designed using a digital analysis in smile (digital smile design). In order to reach the best possible final aesthetics of smile, the prosthodontic protocol was supplemented by mucogingival surgery (clinical crown lengthening of canines and central incisors by gingivectomy) resulting in clinical crown lengthening and gummy smile correction. The treatment of maxillary lateral incisors is a typical example of interdisciplinary method of orthodontic anomaly correction and only the precision of all involved specialists can lead to perfect results.
Key words: agenesis, lateral incisor, distalization, implants, interdisciplinary cooperation.

Marek I, Vilášek A, Novosad M, Starosta M. Interdisciplinární spolupráce u složitých kazuistika. 6. díl: Ageneze horních laterálních řezáků a jejich náhrada implantáty.
LKS, 2017, 27(3): 52 – 61

ÚVOD

Ageneze horního laterálního řezáku je druhou nejčastější agenezí zubů v evropské populaci (nepočítaje třetí moláry), a to po agenezi druhých premolárů (1, 2, 3). Populační incidence je udávána dle různých studií mezi 2,5–6 % (4, 5). Z toho 1–2 % agenezí se vyskytuje bilaterálně (4). Je popisován častější výskyt u žen než u mužů v poměru 3 : 2 (2, 3, 6, 7, 8). U jednostranného výskytu je mnohdy pozorován čípkovitý nebo rudimentární druhostranný laterální řezák (9). U ageneze laterálního horního řezáku je často přítomna pozitivní rodinná anamnéza (7, 10, 11). Tato anomálie je spojována s polygenním typem dědičnosti a přenosem několika silnými geny (7, 10). Podíl těchto genů v jednotlivých rodinách kolísá na pozadí modifikujících genů a faktorů zevního a vnitřního prostředí. Poslední výzkumy ukázaly, že se pravděpodobně jedná o autozomálně dominantní mutaci genu MSX1 na čtvrtém chromozomu (12).

Je několik hypotéz vzniku ageneze: 1. Teorie Fragil site (dle Svinhufvuda) je založena na předpokladu, že existují oblasti více vnímavé k agenezím, což jsou oblasti embryonálních fúzí. Místo fúze processus maxillaris a processus nasalis medialis je zodpovědné za agenezi horních laterálních řezáků (13). 2. Anatomický model (dle Kjaerové) předpokládá existenci tzv. neurálních vývojových oblastí. Ageneze vzniká v poslední větvi nervu a na jejím konci (14). 3. Evoluční model (dle Harnische) vysvětluje agenezi jako výraz evolučního trendu umírněného výběru, vedoucího k zredukování počtu zubů v dentici v neustále se zmenšující čelisti. Současný výskyt agenezí je dle této teorie jen přechodným stadiem vývoje vedoucím k dvacetizubé dentici. Tato teorie je poplatná Darwinově vývojové teorii a velmi nepravděpodobná (15). Aby došlo k projevu tak výrazné vývojové změny, je nutno stovek a až tisíců let. Nicméně N. Mattheeuws a L. Dermaut ve své metaanalýze zaznamenali nepatrné zvýšení prevalence ageneze laterálních řezáků za posledních 20 let. Toto zvýšení je však spíše připisováno existenci lepších diagnostických metod v posledních letech (3).

ANAMNÉZA

Osobní anamnéza a celkové vyšetření: Pacientka ve věku 22 let neuváděla žádná celková onemocnění a měla negativní farmakologickou anamnézu. Alergii udávala jen na paracetamol. Byla bez úrazů a operací v obličejové oblasti. Pacientka absolvovala v minulosti, mezi 10. až 12. rokem věku, již jednu ortodontickou léčbu fixním aparátem, a to pouze v horní čelisti v trvání 2 let, s cílem otevření mezer na náhradu laterálních řezáků. Pacientka požadovala úpravu estetiky horního frontálního úseku chrupu, a to co nejpreciznější, bez časového a finančního omezení. Mezery ve viditelném úseku chrupu byly pro ni psychicky i sociálně nepřijatelné.

Rodinná anamnéza: Pacientka neudávala přítomnost ageneze horních laterálních řezáků či jiné ageneze u svých rodičů a dalších blízkých příbuzných.

Extraorální vyšetření: Obličej pacientky byl symetrický s výraznými rty, mírně konvexním profilem a bez výrazných změn. I přes masivní rty měla pacientka v emočním úsměvu vysokou linii úsměvu v rozsahu 3,0 mm, která byla způsobená vertikálním přebytkem maxily a zvýšenou erupcí zubů horního frontálního úseku chrupu v rozsahu 13 – 23 **(obr. 1 – 2)**.

Intraorální vyšetření: Sliznice dutiny ústní byla růžová, bez výraznějších změn, úpony slizničních řas a frenula beze změn, biotyp sliznice spíše silnější, připojená gingiva byla v rozsahu 6 mm.

Dentální vyšetření: Vztah molárů byl bilaterálně v Angle I. třídě, vztah špičáků byl vlevo v Angle II. třídě a vpravo v Angle I. třídě.

V horní čelisti: Přítomny mezery v místě ageneze zubů 12, 22, v lokalizaci 12 byla mezera 3,5 mm a v lokalizaci zubu 22 jen 1,8 mm. Trema mezi zuby 23 – 24 bylo velikosti 6,7 mm a to z důvodu meziálního posunu zubu 23 do místa ageneze 22. Střední čára byla v horním zubním oblouku posunuta o 2,8 mm vpravo a byla přítomna supraokluze zubů 18, 28. Klinické korunky zubů 13, 11, 21, 23 byly kratší v poměru k šířce z důvodu porušené pasivní erupce (hloubka sulku byla 2,0 – 2,5 mm). To znamená, že nebyla přítomna gingivitida a hloubka sulku byla způsobená nedostatečnou migrací dentoalveolárního uzávěru během erupce zubu. Kazivost byla vyšší a kariézní léze malého rozsahu byly přítomny na zubech 14, 15, 17, 26, 27.

Obr. 1 – 2: Extraorální fotografie v úsměvu a profilu obličeje při vstupním vyšetření.

Obr. 3–7: Intraorální pohled při vstupním ortodontickém vyšetření.

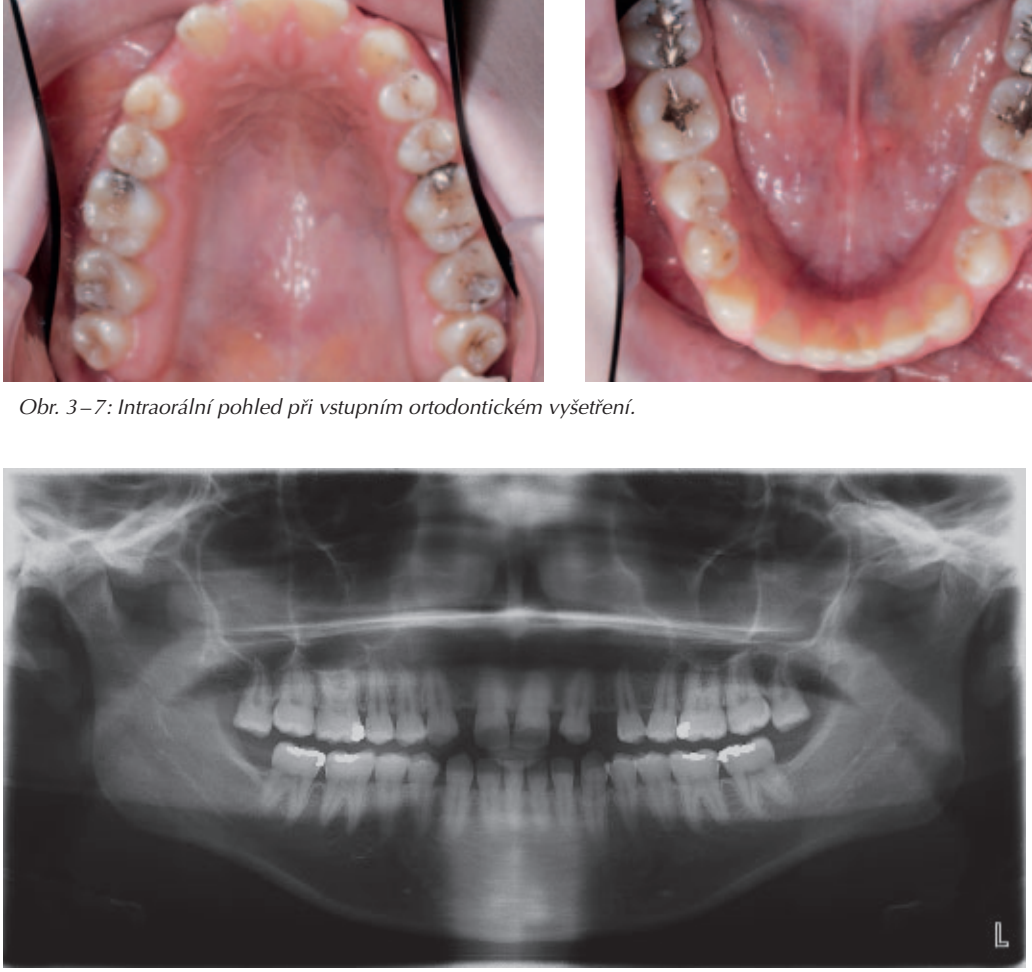

Obr. 8: Panoramatický snímek před léčbou.

Obr. 9: Telerentgenový snímek při vstupním ortodontickém vyšetření.

V dolní čelisti byla zaznamenána tremata, a to mezi zuby 43–44 – 1,4 mm, mezi 32–33 – 2,2 mm a mezi zuby 31–32 – 0,6 mm. Byl nalezen posun střední čáry zubního oblouku 1,0 mm vlevo, meziorotace zubu 33 40° a distorotace zubu 35 45°. Třetí moláry v dolní čelisti byly oboustranně nezaloženy **(obr. 3–7)**.

Analýza panoramatického snímku: Byly viditelné výrazné mezery mezi zuby 13–11, 21–23 s paralelními kořeny. Dále byl nalezen meziální sklon kořene zubu 24 přibližně 30° a supraokluze zubů 18, 28 s přestavbou hřebene alveolárního výběžku kaudálně. Zásadním nálezem byly zkrácené kořeny na všech zubech v horní a dolní čelisti v rozsahu 2–4 mm **(obr. 8)**.

Analýza telerentgenového snímku: III. skeletální třída, výrazný labiální sklon horních řezáků k linii NS 119°, interincizální úhel mezi řezáky 113° a pozice dolního řezáků k linii APo 8,89 mm **(obr. 9)**.

LÉČEBNÁ ROZVAHA

Jaké jsou možnosti řešení ageneze horních laterálních řezáků?

1. Jen ortodontická korekce – úplné uzavření mezer v místě ageneze mezializací špičáků a následný posun premolárů a molárů do Angle II. třídy.

2. Ortodonticko-protetická varianta – otevření mezery v místě ageneze laterálních řezáků a jejich následná náhrada adhezivním můstkem, případně implantátem. Výsledná artikulace v molárech a špičácích je v tomto případě v Angle I. třídě.

3. Je také možné postupovat bez ortodontické intervence a zuby frontálního segmentu opatřit fixním můstkem. Problémem tohoto řešení je často raný věk pacienta a především nevhodná pozice pilířů. Ta vede k neadekvátní proporcionalitě jednotlivých členů a mezičlenů fixní náhrady a tím k značně neestetickému výsledku.

Problematika řešení ageneze laterálních řezáků (zda mezery otevírat a chybějící zuby nahrazovat, či mezery zavírat), je diskutována v odborných kruzích tak dlouho, jak se ortodontická korekce této vady provádí (16, 17, 18, 19). Dá se říci, že větší tendence k otevírání mezer a náhradám laterálních řezáků implantáty v posledních letech souvisí s rozvojem implantologie (20, 21).

Je několik parametrů, které rozhodují o léčebném protokolu, a jsou jedinci, u kterých je možné zvolit jak postup s uzavřením mezer, tak s jejich otevřením. Na druhé straně, u jiných jedinců, je ale možné zvolit jen jeden z těchto způsobů korekce. Rozhodující faktory pro stanovení léčebného plánu při agenezi laterálního řezáku jsou (22):

1. Okluze. Při postavení molárů v Angle II. třídě je vhodnější mezery u pacientů s agenezí horních postranních řezáků uzavírat, v případě postavení molárů v Angle I. třídě je lépe prostor otevírat.

2. Profil. Při konvexním profilu je vhodnější mezery uzavírat a tím, díky retrakci řezáků, upravit profil obličeje a rtů. V případě konkávního profilu obličeje je preferována varianta s otevřením mezer, při které dochází k protruzi řezáků a tím i mírnému posunu rtů dopředu.

3. Rozměry zubů. Šířka horních středních řezáků a špičáků je velmi důležitým faktorem. V případě úzkých frontálních zubů nelze mezializací špičáků mezery vzniklé agenezí uzavřít a je preferováno otevírání mezer. Na druhé straně v případě širokých špičáků a středních řezáků je lépe mezery uzavřít, neboť při otevírání mezer by došlo k příliš velké protruzi středních řezáků, a nebo k vytvoření nedostatečné mezery na implantaci. Významný je především rozměr krčkových částí zubů – středních řezáků a špičáků.

4. Tvar špičáku. Je sledována výška bodu kontaktu, morfologie vestibulární plošky a barva špičáku. Tvar korunky špičáku je důležitým faktorem vzhledem k tomu, že může být velmi variabilní a může se značně lišit od tvaru korunky laterálního řezáku. U výšky bodů kontaktu je sledována jeho poloha, čím jsou výše, tím je tvar korunky špičáku méně podobný laterálnímu řezáku. Nejméně vhodným tvarem korunky špičáku při jeho mezializaci je stav, kdy jsou body kontaktu přítomny v krčkové třetině korunky, neboť remodelace na tvar laterálního řezáku je rozsáhlá. Jestliže se nacházejí naopak v incizální třetině výšky korunky, pak není často nutná žádná dostavba korunky, ale jen zábrus hrotu špičáku. Co se týče morfologie vestibulární plochy špičáku, v případě výrazné konventy zubu je nutná dostavba korunky na tvar laterálního řezáku labiálně. Zábrus vestibulární plochy není vhodný, neboť vrstva skloviny je velmi tenká (0,5–0,8 mm) a její snesení vede k prosvítání dentinu a tím tmavší barvě (17, 23).

Barva špičáku je posledním faktorem, který je v diagnostice diskutován. Horní špičák je obecně tmavší než laterální řezák, což při jeho přirozené pozici není při pohledu en face (z důvodu odrazu světla pod jiným úhlem, než je jeho dopad) příliš viditelné a rušivé. V případě posunu špičáku do střední čáry světlo dopadá a odráží se z vestibulární plochy ve stejném úhlu a tmavší odstín zubu je tím jasněji viditelný, a tím může působit rušivě.

Uvedené faktory, a kromě toho i několik pomocných (hloubka skusu, posteriorotace, přítomnost třetích molárů atd.), jsou podkladem k diferenciální diagnostice případu a k rozhodnutí, který ze způsobů terapie zvolit, a to nejen s přihlédnutím k charakteru defektu, ale také k věku pacienta. Nicméně nejdůležitějším faktorem a vodítkem pro ortodontistu, jaký léčebný postup má zvolit, je počáteční artikulace molárů na začátku terapie (22).

LÉČEBNÝ PLÁN

Pro stanovení léčebného plánu byly zhodnoceny všechny výše uvedené parametry. Pacientka byla ve věku 22 let a měla ukončený růst. Postavení molárů bylo v Angle I. třídě a špičáky se nacházely meziálněji v Angle II. třídě vlevo a v Angle I. třídě vpravo. V horní a dolní čelisti byly přítomny mezery. Profil obličeje byl přímý až mírně konvexní. S přihlédnutím k sledovaným diagnostickým faktorům bylo rozhodnuto o distalizaci špičáků do Angle I. třídy a otevření mezer v místě 12, 22 pro budoucí implantaci.

Léčebný protokol:

1. Nasazení fixního aparátu v horní čelisti v rozsahu zubů 16–26 a distalizace špičáků do Angle I. třídy, otevření mezery na 6,0 mm v pozici zubů 12, 22 a napřímení kořenů zubů středních řezáků a špičáků před implantací.

2. Nasazení dolního fixního aparátu, nivelizace, uzavření mezer a úprava artikulace v Angle I. třídě.

3. Retence výsledku ortodontické terapie: fixní retainery na zubech 33–43, 11–21, 13–14, 23–24, horní retenční fóliový aparát s vloženými zuby v místě chybějících zubů 12, 22 a dolní retenční deska.

4. Pomocí digitální analýzy snímků v úsměvu (DSD) plánování umístění korunek na středních řezácích, špičácích a implantátech, linie úsměvu a průběhu marginální gingivy.

5. Provedení výkonů mukogingivální chirurgie ve frontálním úseku chrupu z důvodu korekce gingiválního úsměvu a úpravy délky klinických korunek.

6. Zavedení implantátů v lokalizaci 12, 22 s doprovodnou řízenou kostní regenerací horizontální augmentací doplněnou augmentací měkkých tkání pojivovým štěpem.

7. Zhotovení a adaptace celokeramických korunek na implantáty v místě 12, 22 a keramických fazet na zuby 13, 23 a 11, 21.

LÉČEBNÝ POSTUP

Ortodontická fáze terapie

1. Nasazení horního fixního aparátu – ortodontické zámky Elite Mini Twin s drážkou .022“ x .025“ (OrthoOrganizer, Carlsbad, USA) v rozsahu zubů 15–25 a ortodontickými kroužky Epic (OrthoOrganizer, Carlsbad, USA) na zuby 16, 26. V první fázi nivelizace s použitím oblouků od .014“ Orthonol Superelastic Nitanium až po drát .019“ x .025“ Orthonol Superelastic Nitanium (RMO Inc., Denver, USA). Následně byl adaptován ocelový drát .017“ x .025“ (OrthoOrganizer, Carlsbad, USA) a špičáky byly distalizovány do Angle I. třídy. Byla otevřena mezera vpravo a vlevo v místě laterálních řezáků v rozsahu 6,0 mm **(obr. 10–13)**. Střední řezáky nebyly intrudovány a výška linie úsměvu v emočním úsměvu byla nadále 2,0–3,0 mm **(obr. 14)**.

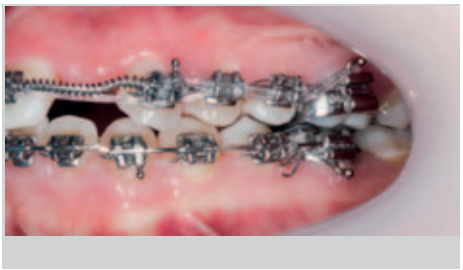

Obr. 10–13: Stav ortodontické terapie před sejmutím fixního aparátu, otevření mezery na 12, 22 s napřímením kořenů špičáků a před napřímením středních řezáků.

2. Dolní fixní aparát byl nasazen 6 měsíců po adaptaci horního fixního aparátu, v rozsahu zubů 36–46, a to ortodontické zámky Elite Mini Twin s drážkou .022“ x .025“ (OrthoOrganizer, Carlsbad, USA). Po napřímení špičáků byly postupně uzavřeny všechny mezery.

3. Před sejmutím fixního aparátu byl zhotoven kontrolní panoramatický snímek **(obr. 15)**, který odhalil nedostatečně napřímené kořeny středních horních řezáků a levého špičáku. I když byla na snímku patrná mírná resorpce apexu kořene na středních řezácích, bylo rozhodnuto kořeny zubů napřímit, což bylo nezbytné pro následné bezproblémové zavedení implantátů.

Obr. 14: Situace v úsměvu s výškou gingiválního úsměvu 2,0 mm.

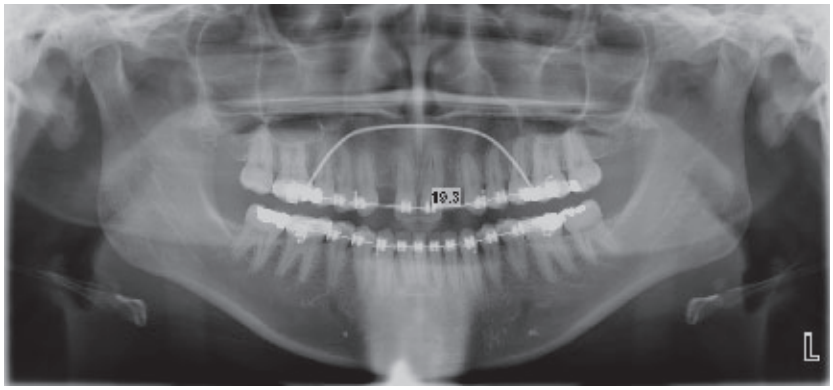

Obr. 15: OPG snímek před napřímením kořenů středních řezáků.

Obr. 16–19: Situace po sejmutí fixního aparátu s ideálně otevřenými mezerami pro následnou implantaci v místě 12, 22.



Obr. 20: Profil obličeje po ortodontické fázi léčby.

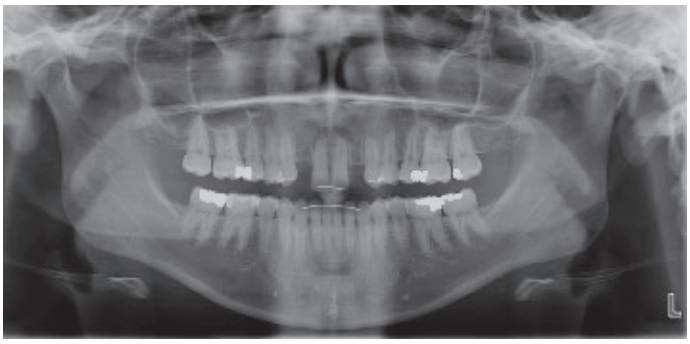

Obr. 21: OPG snímek po ukončení ortodontické terapie s napřímením kořenů před implantací a resorpcemi apexů kořenů.

Obr. 22: Fotoportrét před protetickým ošetřením v klidovém a maximálním úsměvu.

Obr. 23: Fotoportrét z pohledu 45 stupňů vpravo a vlevo při klidovém úsměvu.

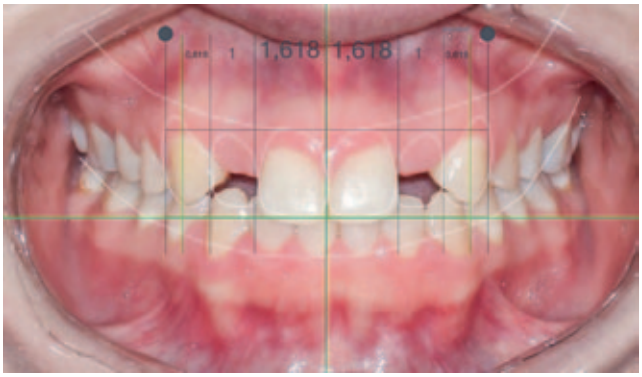

Obr. 24: Digitální analýza před protetickým ošetřením.



Obr. 25: Stav úsměvu při vizualizaci léčebného plánu.

Obr. 26: Chirurgická navigační šablona, která následně po úpravě sloužila jako provizorní náhrada v době hojení tkání.

Fixní aparát byl sejmut po 17 měsících ortodontické terapie. Výsledný stav: V horní čelisti byly oboustranně moláry a špičáky v normookluzi. Byly otevřeny ideální mezery (6 mm) pro implantaci horních laterálních řezáků v místě 12, 22 a uzavřeny všechny mezery v dolním zubním oblouku **(obr. 16–19)**. Určitým problémem byl přetrvávající gummy smile a to při emočního úsměvu velikosti 2–3 mm, nicméně při civilním (klidovém) úsměvu jen 1,0 mm. Profil obličeje zůstal nezměněn, i když horní střední řezáky změnily svoje postavení ve směru protruze o 10° **(obr. 20)**. Dolní řezáky svoji pozici nezměnily. Vrchol hřebene alveolárního výběžku v místě plánovaných náhrad horních postranních řezáků byl vpravo vyhovující, vlevo však došlo k vertikální ztrátě kosti na meziální hraně zubu 13. I tak byl vrchol alveolárního hřebene na všech zubech v ideální pozici, tedy 1,0 mm pod cementosklovinnou hranicí špičáků a středních řezáků. Zarážející byla přítomnost závažnější zevní resorpce apexů kořenů na horních špičácích a středních řezácích. Stejný nález byl pozorován na zubu 35 a dolních prvních molárech **(obr. 21)**.

4. Retenční fáze terapie: V horním zubním oblouku byly adaptovány krátké fixní retainery z prvních premolárů na špičáky a na středních řezácích, v dolním zubním oblouku byl adaptován segmentový fixní retainer na zubech 33–43. Dále byla retence zajištěna horním a dolním retenčním fóliovým aparátem, s tím že do horního byly vloženy pryskyřičné zuby a aparát tak současně plnil funkci estetického mezerníku.

Protetická fáze I.

Při první návštěvě byla zhotovena fotodokumentace **(obr. 22–23)** a situační otisky C-silikonem, silikonový okluzní registrát skusu a studijní modely. Na fotografii v úsměvu byla digitálně analyzována proporcionalita obličeje (středová linie, papilární linie, linie úsměvu atd.), byla stanovena vhodná pozice incizálních hran řezáků, velikost, tvar a počet zubů k rekonstrukci vzhledem k šířce úsměvu pacientky a velikosti bukálních koridorů (24). Také byla analyzována potřebná úprava marginální gingivy **(obr. 24)**. Při vizuální simulaci léčebného plánu získala pacientka přibližnou představu o výsledku ošetření **(obr. 25)**. Všechna data analýzy byla přenesena na sádrový model a dle nich byl zhotoven voskový model (wax-up). Dále byla zhotovena navigační chirurgická šablona, která zajišťovala optimální směr zavedení implantátů v pozici 12, 22 a stala se referenční pomůckou při chirurgickém prodloužení korunek 13, 11, 21, 23 **(obr. 26)**. V období hojení tkání pacientka nosila provizorní dlahu z termoplastické fólie s vloženými pryskyřičnými zuby v pozici 12, 22.

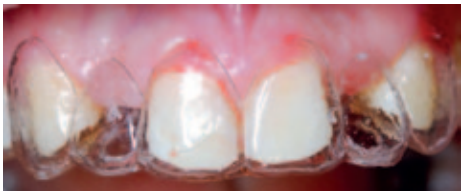

Obr. 27: Adaptace chirurgické šablony.

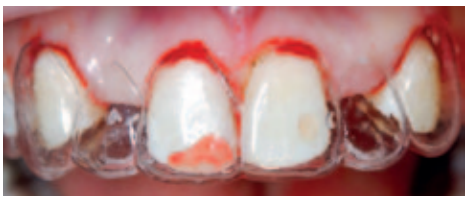

Obr. 28: Stav po gingivektomii.

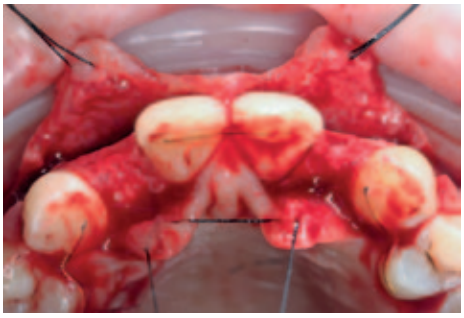

Obr. 29: Odklopení a fixace mukoperiostálního laloku.

Obr. 30: Zavedení fixtury a vhojovacího válečku. Na snímku je patrná vestibulární fenestrace fixtury.

Obr. 31: Augmentace vestibulární fenestrace.

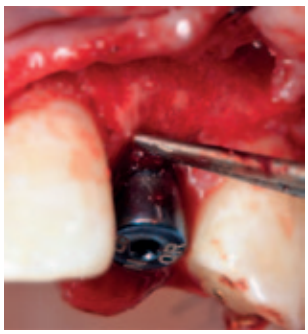

Obr. 32: Adaptace kolagenní membrány.

Obr. 33: Fixace pojivového štěpu.

Obr. 34: Šití mukoperiostáklního laloku mopylen 6/0.

Chirurgická a implantologická fáze

Chirurgická fáze terapie spočívala v prodloužení klinických korunek středních řezáků, špičáků a implantaci v pozici 12, 22. Před výkonem byla zhotovena chirurgická šablona dle wax-up **(obr. 27)**. Prodloužení klinických korunek bylo naplánováno dle předchozí analýzy o 2 mm. Jelikož šíře připojené gingivy byla 6 mm, korunky byly prodlouženy gingivektomií bez nutnosti apikálního posunu laloku **(obr. 28)**. Dentogingivální komplex, tedy hodnota biologické šíře a sulku, byl před výkonem sondován 4 mm. Pro zachování biologické šíře bylo nutné po odklopení mukoperiostálního laloku provést osteoplastiku v rozsahu 1 mm **(obr. 29)** (25). Z důvodu ideální protetické polohy implantátů a možnosti aplikace šroubované suprakonstrukce byla osa zavedení fixtur v pozici 12 a 22 určena chirurgickou šablonou. Aby bylo možno krček implantátu (Lasak, Bioniq 3.5/10 mm) umístit 3 mm pod okraj šablony, bylo nutno provést osteoplastiku vrcholu alveolárního hřebene v rozsahu 4 mm. S ohledem na tuto hloubku byly místo krycích šroubků užity úzké vhojovací válečky **(obr. 30)**. Z důvodu respektování protetické polohy implantátu došlo k fenestraci vestibulární kortikalis (26, 27). Tato situace byla řešena horizontální augmentací metodou řízené kostní regenerace (GBR). Po obvodu fenestrace byla provedena kortikotomie piezo kónickým mikrohrotem a defekt byl augmentován na každé straně bovinním augmentačním materiálem (ACE Nu-Oss collagen block 6 x 7 x 8 mm, USA) **(obr. 31)** a kolagenní membránou (ACE RCM6 15 x 20 mm, USA) **(obr. 32)**. Pod vestibulokoronární část laloku byl jednoduchým stehem fixován pojivový štěp odebraný z patra **(obr. 33)**. Lalok přiléhající na vhojovací abutment byl drobnou gingivektomií upraven tak, aby po jeho adaptaci gingiva zasahovala i do úzkých aproximálních prostor **(obr. 34)** (28).

Protetická fáze II.

Ortodontická léčba zajistila vhodné postavení zubů a vyvážení okluze pro budoucí estetickou a funkční rekonstrukci frontálního úseku horní čelisti v rozsahu zubů 13–23. Dva kónické implantáty byly zavedeny v pozici 12, 22 **(obr. 35)**. Správná 3D pozice implantátů, augmentace a stabilita zajistily dostatečné množství tvrdých a měkkých tkání na bukální straně. Palatinální umístění implantátů je zásadní pro vytvoření harmonického tvaru a průběhu marginální gingivy (29). Z důvodu výběru vhodných abutmentů, jejich správné adaptace a ověření pozice implantátů byly zhotoveny intraorální RTG snímky. Implantáty byly otištěny otevřenou technikou polyéterovou otiskovací hmotou Impregnum Soft (3M ESPE, Německo). Provizorní šroubované korunky byly zhotoveny s adekvátní anatomickou konturou (emergency profile), která sloužila pro iniciální formování gingivy. Další tvarování gingivy pomocí kompozitní pryskyřice adaptované na provizorní korunky bylo provedeno jen jednou a to 2 týdny od odevzdání.

Po 3 měsících modelační a stabilizační fáze byla na upraveném voskovém modelu naplánována minimálně invazivní preparace na celokeramické fazety středních řezáků a špičáků, jejichž tvar vyžadoval určitou estetickou korekci **(obr. 36)**. Vzhledem k směru nasazení a rezistenci materiálu byla navržena minimální síla fazet (30). Byly zhotoveny individuální otiskovací kapny na implantáty, které byly společně s preparovanými zuby 13, 11, 21, 23 – po retrakci gingivy retrakčními vlákny Ultrapak #0 (Ultradent products, USA) – otištěny otevřenou technikou A-silikonem Imprint 4 (3M ESPE, Německo) **(obr. 37)**. Aby bylo možné vyzkoušet tvar a funkci korunek před finální rekonstrukcí, byla provedena zkouška mock-up, za pomoci bisakrylátové pryskyřice Protemp (3M ESPE, Německo). Minimální funkční a estetické změny na mock-up byly fotograficky zdokumentovány a konzultovány se zubním technikem a pacientkou přímo v ordinaci. Následně byly zho-

toveny definitivní celokeramické korunky a fazety z IPS e.max Press (Ivoclar Vivadent, Lichtenštejnsko). V době výroby protetických prací sloužil upravený mock-up rovněž jako provizorium.

Barva celokeramických fazet byla prověřena pomocí Try-in gelu, jelikož výsledný odstín redukované síly fazety může být ovlivněn fixačním materiálem. Šroubované celokeramické korunky byly před jejich fixací vyzkoušeny na vybraných abutmentech v ústech pacientky. Vnitřní povrch fazet byl naleptán po dobu 20 s pomocí 10% HF a po opláchnutí byly fazety vloženy do ultrazvukové lázně na dobu 5 min. Po osušení vzduchem byl aplikován silan Monobond Plus (Ivoclar Vivadent, Lichtenštejnsko) ve dvou vrstvách po 20 s a následně Optibond FL (Kerr, USA). Po izolaci zubů kofferdamem a separaci od okolních zubů teflonovou páskou bylo provedeno leptání napreparované skloviny pomocí 37% H_3PO_4 po dobu 30 s a po důkladném opláchnutí a osušení byl aplikován bond Optibond FL (Kerr, USA).

K fixaci fazet byl použit světlem tuhnoucí kompozitní cement Variolink Esthetic (Ivoclar Vivadent, Lichtenštejnsko). Přebytky cementu byly odstraněny microbrushem a nití, následovala polymerace ze tří směrů (3 x 60 s) **(obr. 38–40)**. Následně byly na implantáty našroubovány celokeramické korunky a dotaženy na 25 Ncm. Fixační otvory byly uzavřeny pomocí teflonu a kompozitního materiálu. Na závěr byla provedena artikulace a kontrola funkčních pohybů. Pacientka byla poučena o důležitosti provádění dentální hygieny a řádně instruována **(obr. 41–42)**.

DISKUZE

Ageneze horních laterálních řezáků není častou ortodontickou anomálií, nicméně z důvodu lokalizace (frontální segment maxily) patří k velkým výzvám pro interdisciplinární spolupráci (20, 21, 22). Řešení závisí především na artikulaci molárů a špičáků na začátku terapie, profilu obličeje, tvaru špičáků a věku pacienta. Co se týče ortodontické intervence, existují dvě základní řešení dané anomálie, a to otevření mezery a náhrada chybějících zubů, nebo její uzavření. Výhodou substituční terapie (posunu špičáku do Angle II. třídy a uzavření mezery) je, že nemusí následovat protetická fáze terapie. Dle tvaru špičáku lze tento zub jen zabrousit na incizální hraně, aproximálních a palatinální ploše (reconturing zubu),

Obr. 35: Stav 3 měsíce po zavedení implantátů, augmentaci kosti a měkkých tkání. Optimální výchozí situace před tvarováním marginální gingivy.

Obr. 36: Minimálně invazivní preparace vedená ve sklovině.

Obr. 37: Zhotovení individuálních otiskovacích kapen na implantátech před otiskem A-silikonem.

Obr. 38–40: Intraorální fotografie konečné estetické rekonstrukce horního frontálního úseku.

Obr. 41–42: Portrét a poloprofil pacientky v maximálním úsměvu.

a nebo v případě nevhodného tvaru (vysoká pozice bodu kontaktu či příliš konvexní vestibulární ploška) musí následovat dostavba špičáku do tvaru laterálního řezáku fotopolymerem či keramickou fazetou. Je nutné však zachovat špičákové a řezákové vedení, a to zábrusem palatinální plošky špičáku ve vestibuloorální rozměr středního řezáku (22).

Kdy tedy špičák distalizovat? Jestliže je okluze v Angle I. třídě na molárech, případně v Angle II. třídě o půl šířky premoláru, profil obličeje je spíše konkávní, případně přímý, střední řezáky jsou úzké a tvar špičáků je nepříznivý pro mezializaci špičáku (vysoký bod kontaktu, konvexní vestibulární ploška a tmavší barva) (22).

V případě otevření mezery na náhradu laterálního řezáku adhezivním můstkem či implantátem (případně i fixním můstkem) spadá celá terapie do kategorie náročné interdisciplinární spolupráce, na které se účastní ortodontista, implantolog, protetik a zubní technik. Každý z nich má specifické úkoly a jejich nedostatečné splnění vede k nedokonalému výsledku léčby a znehodnotí práci celého týmu. Úkolem ortodontisty je otevřít ideální mezeru na náhradu laterálního řezáku, kterou však musí konzultovat jak s chirurgem (implantologem), tak s protetikem. Záleží především na rozměrech implantátu, který bude použit (31). Minimální mezera mezi implantátem a vedlejším zubem by měla být 1,5 mm. Dále velikost mezery závisí na proporcionalitě zubů ve frontálním segmentu maxily (golden proportion) (32). Ideální poměr středního řezáků k laterálnímu řezáku je 100 % k 68 %, neboli šířka laterálního řezáku odpovídá dvěma třetinám šířky středního řezáku (33). Dalším úkolem ortodontisty je napřímit kořeny horních středních řezáků nebo je umístit mírně divergentně **(obr. 22)**. Ortodontista by se měl vyvarovat intruze středních řezáků, neboť recidiva tohoto posunu by vedla k supraokluzi středních řezáků a tím k disproporci mezi incizálními hranami laterálních řezáků a středních řezáků. Ortodontista musí následně zajistit retenci a stabilitu výsledku ortodontické terapie pomocí fixních retainerů a fóliového mezerníku (34).

Otázkou je načasování ortodontické terapie vzhledem k následnému definitivnímu protetickému řešení. Jestliže pacient či rodiče chtějí řešit situaci co nejdříve, pak je mezera v místě ageneze nahrazena nejčastěji adhezivním můstkem, a to z důvodu pokračujícího růstu jedince (22). Definitivní řešení nitrokostním implantátem, které je bráno jako ideální varianta, je možné realizovat až po skončení růstu (35). Nicméně z vědeckých studií je známo, že kost vytvořená ortodontickým pohybem zubu, v tomto případě distálním posunem špičáku, je v prostoru a času stabilní. Nováčková et al. zjistili v průběhu 5 let atrofii šířky alveolárního výběžku pouze v rozsahu 5 % šířky kostní masy (36). Proto není nutné mít obavy ze ztráty kostního podkladu pro budoucí implantaci. Naopak předčasné zavedení implantátu v době růstu vede k jeho „zanořování". To je způsobeno pokračujícím růstem alveolárního výběžku vertikálně spolu s okolními zuby, oproti neměnné pozici oseointegrovaného implantátu (35, 37).

Úkolem implantologa je, na základě předešlého funkčně-estetického protetického plánu, zavést implantáty dle platných implantologických pravidel.

Poslední otázkou, která by měla být u prezentované pacientky diskutována, je vznik rozsáhlejších resorpcí kořene na dolních prvních molárech a premolárech a především na horních špičácích a středních řezácích. Na vstupním panoramatickém snímku lze pozorovat kratší délku všech kořenů, která se na kontrolním snímku, zhotoveném po 1 roce ortodontické terapie, nijak výrazně nemění. Po dalších 6 měsících však je resorpce již markantní, a to v rozsahu 2–4 mm s typickým zešikmením kořenů na zubech 11, 21. Zvláštní nález se nachází na meziální stěně zubu 11, kde jako by byl oddělen celý sekvestr části kořene, který se později kompletně resorbuje. Resorpce apexu kořene takového rozsahu je typická pro pacienty s individuální predispozicí ke vzniku resorpcí kořene (38). V jistém smyslu na ni mohou poukazovat krátké kořeny zubů na vstupním OPG. V takovém případě se doporučuje po 1 roce aktivní ortodontické terapie zhotovit OPG snímek, který však u pacientky žádné další dramatické zkrácení kořenů neprokázal.

ZÁVĚR

Prezentovaná kazuistika demonstruje, jak je korekce zdánlivě prosté ortodontické anomálie složitá svým léčebným protokolem, a je typickým příkladem náročné interdisciplinární spolupráce. Každý ze specialistů (ortodontista, implantolog, resp. dentoalveolární chirurg, a protetik) má své specifické úkoly, které musí být precizně splněny. Selhání kterékoli z etap terapie pak vede k neúspěchu, který není možno korigovat v následujícím léčebném kroku. Interdisciplinární spolupráce v případě ageneze horního laterálního řezáku je vzhledem k lokalizaci (linie úsměvu frontálního segmentu maxily) jednou z nejsložitějších oblastí estetické stomatologie, kde záleží na každém detailu a přesné práci jednotlivých specialistů.

Fotografie jsou publikovány se souhlasem pacientky.

Literatura

1. Gibson ACL. Concomitant hypo-hyperdontia. Brit J Orthodont, 1975, 5: 101–105.

2. Rolling S. Hypodontia of permanent teeth in Danish schoolchildren. Scand J Dent Res, 1980, 88(5): 365–369.

3. Mattheeuws N, Dermaut L, Martens G. The prevalence of agenetic permanent teeth in Caucasian population during the 20 th century. A meta-analysis. (Abstract). Sborník abstrakt 78. Kongres EOS, Sorrento, 2002.

4. Graber IW. Congenital absence of teeth: a review with emphasis on inheritance patterns. J Amer Dent Assoc, 1978, 96(2): 266–275.

5. Dermaut LR, Goffers KR, De Smit AA. Prevalence of tooth agenesis correlated with jaw relationship and dental crowding. Amer J Orthod Dentofacial Orthop, 1986, 90(3): 204–210.

6. Suarez BK, Specne MA. The genetics of hypodontia. J Dent Res, 1974, 53(4): 781–785.

7. Sottner L, Racek J. Genetika pro stomatology. Státní pedagogické nakladatelství, Praha, 1977.

8. Nik-Hussein NN. Hypodontia in the permanent dentition: a study of its prevalence in Malaysian children (Abstract). Aust Orthod J, 1989, 11(2): 93.

9. Spear F, Mathews D, Kokich VG. Interdisciplinary management of single-tooth implants. Seminars in Orthodontics, 1997, 3(1): 45–72.

10. Sottner L, Racek J, Švábova M, Sládková M. Nové poznatky v etiologii hypodoncie. I. část. Čes Stomat, 1996, 96(1): 4–8.

11. Sottner L, Racek J, Švábová M, Sládková M. Nové poznatky v etiologii hypodoncie. II. část. Čes Stomat, 1996, 96(2): 50–59.

12. Vastardis H. The genetics of human tooth agenesis: New discoveries of understanding dental anomalies. Amer J Orthodont Dentofacial Orthop, 2000, 117(6): 650–656.

13. Svinhufvud E, Myllärniemi S, Norio R. Dominant inheritance of tooth malpositions and their association to hypodontia. Clin Genet, 1988, 34(6): 373–381.

14. Kjaer I, Kocsis G, Nodal M, Christensen LR. Aetiological aspects of mandibular tooth agenesis-focusin on the role of nerve, oral mucosa, and supporting tissues. Eur J Orthodont, 1994, 16(5): 371–375.

15. Rozkovcová E, Marková M, Dolejší J. Srovnání výskytu ageneze třetích molárů u různých populací současnosti i minulosti. Čes Stomat, 1989, 98(5): 194–201.

16. Carlson H. Suggested treatment for missing lateral incisor cases. Angle Orthodont, 1952, 22: 205–216.

17. Tuverson DL. Orthodontic treatment using canines in place of missing maxillary lateral incisors. Amer J Orthodont Dentofacial Orthop, 1970, 58(2): 109–127.

18. Senty EL. The maxillary cuspid and missing lateral incisors: esthetics and occlusion. Angle Orthodont, 1976, 46(4): 365–371.

19. McNeill RW, Joondeph DR. Congenitally absent maxillary lateral incisors: treatment-planning considerations. Angle Orthodont, 1973, 43(1): 24–29.

20. Kokich VO Jr. Congenitally missing teeth: orthodontic management in the adolescent patient. Am J Orthod Dentofacial Orthop, 2002, 121(6): 594–595.

21. Kokich VG. Maxillary lateral incisor implants: planning with the aid of orthodontics. J Oral Maxillofac Surg, 2004, 62(9 Suppl 2): 48–56.

22. Marek I, Nováčková S. Ageneze laterálních řezáků. Část 1. Diagnostika a estetické aspekty mezializace špičáku. Ortodoncie, 2007, 16(2): 33–46.

23. Zachrisson BU, Mjor IA. Remodeling of teeth by grinding. Amer J Orthodont, 1975, 68(5): 545–553.

24. Coachman C, Van Dooren E, Gürel G, Landsberg CJ, Calamita MA, Bichacho N. Smile design: From digital treatment planning to clinical reality. In: Cohen M (ed). Interdisciplinary Treatment Planning. Vol 2: Comprehensive Case Studies. Quintessence, Chicago, 2012, 119–174.

25. Kois J. Altering gingival levels: The restorative connection. 1. Biologic variables. J Esthet Dent, 1994, 6(1): 3–9.

26. Buser D, Martin W, Belser UC. Optimizing esthetics for implant restorations in the anterior maxilla: anatomic and surgical considerations. Int J Oral Maxillofac Implants, 2004, 19: 43–61.

27. Kokich VG. Maxillary lateral incisor implants: planning with the aid of orthodontics. J Oral Maxillofac Surg, 2004, 62(9 Suppl 2): 48–56.

28. Fickl S, Zuhr O, Wachtel H, Bolz W, Huerzeler M. Tissue alterations after tooth extraction with and without surgical trauma: A volumetric strudy in the beagle dog. J Clin Periodontol, 2008, 32: 356–363.

29. De Avila ED. Multidisciplinary approach for the aesthetic treatment of maxillary lateral incisors agenesis: thinking about implants? Oral Surg Oral Med Oral Pathol Oral Radiol, 2012, 114(5): 22–28.

30. Park DJ, Yang JH, Lee JB, Kim SH, Han JS. Esthetic improvement in the patient with one missing maxillary central incisor restored with porcelain laminate veneers. J Adv Prosthodont, 2010, 2(3): 77–80.

31. Kinzer GA, Kokich VO. Managing congenitally missing lateral incisors, Part III: Single-tooth implants. J Esthet Restor Dent, 2005, 17(4): 202–210.

32. Lombardi RE. The principles of visual perception and their clinical application to denture esthetics. J Prosthet Dent, 1973, 29(4): 358–382.

33. Kokich VG. Anterior dental esthetics: An orthodontic perspective III. Mediolateral relationships. J Esthet Dent, 1993, 5(5): 200–207.

34. Marek I, Nováčková S, Starosta M. Ageneze laterálních řezáků. Část 2. Ortodontické a implantologické aspekty řešení ageneze implantátem. Ortodoncie, 2007, 16(3): 36–53.

35. Thilander B, Odman J, Grondahl K, et al. Osseointegrated implants in adolescents. An alternative in replacing missing teeth? Eur J Orthodont, 1994, 16(2): 84–95.

36. Nováčková S, Marek I, Kamínek M. Orthodontic tooth movement: bone formation and its stability over time. Am J Orthod Dentofacial Orthop, 2011, 139(1): 37–43.

37. Thilander B, Odman J, Lekholm U. Orthodontic aspects of the use of oral implants in adolescents: a 10 years follow-up study. Eur J Orthodont, 2001, 23(6): 715–731.

38. Marek I, Kučera J. Resorpce apexu kořene při ortodontické terapii – systematický přehled. LKS, 2014, 24(11): 226–23.

odborné sdělení

INTERDISCIPLINÁRNÍ SPOLUPRÁCE U SLOŽITÝCH KAZUISTIK 7. DÍL: KOREKCE BUKÁLNÍ NONOKLUZE A TRAUMATICKÉHO SKUSU U PACIENTKY S AGRESIVNÍ FORMOU PARODONTITIDY

Kazuistika

Ivo Marek[1,2], Nikola Králová[1], Šárka Mrázková[1,2], Martin Starosta[1,2], Adéla Podškubková[2]
1) Klinika zubního lékařství, Lékařská fakulta Univerzity Palackého a Fakultní nemocnice, Olomouc
2) Stomatologické centrum STOMMA, Břeclav

O AUTORECH

MUDr. Ivo Marek, Ph.D., ukončil studium stomatologie na LF UP v Olomouci v r. 1990. V letech 1996–1999 absolvoval tamtéž postgraduální studium v oboru ortodoncie. V r. 1999 otevřel v Břeclavi Soukromé stomatologické centrum STOMMA, zaměřené na interdisciplinární zubní péči, především na spolupráci ortodontisty s parodontologem a implantologem. V r. 2008 ukončil doktorandské studium na LF UP v Olomouci (Ph.D.). Nadále pracuje jako odborný asistent na Klinice zubního lékařství LF UP v Olomouci a jako externí učitel na ortodontickém oddělení LF UK a VFN v Praze. Publikoval 33 článků a přednesl přes 160 přednášek v ČR a zahraničí. Je místopředsedou České ortodontické společnosti, členem Evropské ortodontické společnosti, Americké ortodontické společnosti, Světové ortodontické společnosti. V r. 2007 byl jmenován čestným členem Implantologického klubu ČR za rozvoj spolupráce mezi obory ortodoncie a implantologie. Dále je členem redakční rady časopisu Ortodoncie, akreditační komise MZ ČR a zástupce České ortodontické společnosti v EFOSA (Evropská asociace ortodontických společností) a recenzentem časopisu Ortodoncie a Angle Orthodontist. V r. 2014 byl jmenován Ambasadorem Americké ortodontické společnosti. V r. 2015 se stal členem European Advisory Board firmy AlignTechnology.

Kontakt: ortho.marek@email.cz, www.dentalclinic.cz
Stomatologické centrum STOMMA
Tř. 1. máje 3414
690 02 Břeclav



MDDr. Nikola Králová (*1986) absolvovala obor zubní lékařství v r. 2011 na LF UP v Olomouci. Do r. 2013 působila jako zubní lékařka v soukromé ordinaci v Praze. Od r. 2013 pracuje jako odborná asistentka na oddělení parodontologie a onemocnění sliznic Kliniky zubního lékařství LF UP a FN Olomouc, kde je v současnosti zařazena do postgraduálního studia a vede studenty medicíny v oblasti parodontologie. Souběžně se věnuje parodontologii v soukromé praxi v Olomouci a Brně.

MDDr. Šárka Mrázková (*1987) po ukončení studia oboru zubní lékařství na LF UP v Olomouci začala pracovat v soukromé zubní ordinaci v Havířově. Od března 2014 absolvuje předatestační ortodontickou přípravu na Klinice zubního lékařství LF UP v Olomouci, kde se také podílí na teoretické a praktické výuce studentů zubního lékařství, včetně výuky zahraničních studentů.

SOUHRN: Ortodontická léčba dospělých pacientů s sebou přináší širokou škálu komplikací jak z hlediska skusových podmínek, tak celkového stavu dentice. Ošetřující ortodontista je často nucen řešit anomálii chrupu pacienta nejen z hlediska úpravy postavení zubů ve skusu, ale také s ohledem na biologický faktor zubů. Zvláštní pozornost je věnována parodontu zubů, který je oslabený následkem přítomné či kompenzované parodontopatie. Autoři prezentují ošetření chrupu pacientky středního věku se závažnou formou agresivní parodontitidy (AP). Toto onemocnění v kombinaci s rozsáhlou jednostrannou bukální nonokluzí horních laterálních zubů a hlubokým skusem vedlo k putování zubů a traumatickému skusu, jehož následkem byla pokračující destrukce parodontu. V prezentované kazuistice je popsána komplexní interdisciplinární terapie s následnou protetickou sanací. Cílem bylo odstranit bukální nonokluzi a upravit postavení zubů do přirozené pozice v alveolárním výběžku a odstranit traumatický skus. Kompletní úpravy ortodontické anomálie bylo dosaženo postupnou segmentální korekcí, intruzí zubů v supraokluzi. K zakotvení intruzních oblouků bylo využito kotevních mikrošroubů. Zároveň došlo ke zlepšení stavu parodontu. Autoři dokumentují, jak může ortodontická léčba pacientů s agresivní parodontitidou vést ke kompletní rekonstrukci okluze bez mnohočetných extrakcí a následné rozsáhlé protetické sanace.
Klíčová slova: agresivní parodontitida, bukální nonokluze, traumatický skus, intruze, kotevní mikrošrouby.

INTERDISCIPLINARY TREATMENT IN DIFFICULT CASES PART 7: CORRECTION OF BUCCAL NONOCCLUSION AND TRAUMATIC OCCLUSION IN A PATIENT WITH AGGRESSIVE FORM OF PERIODONTITIS

Case report

SUMMARY: Orthodontic treatment of adult patients brings about a wide range of complications – from the point of view of occlusion conditions as well as of the overall state of dentition. The attending orthodontist is often forced to solve the patient's anomaly not only with respect to the correction of teeth position in occlusion, but also the biological factor of teeth

has to be taken into account. A careful attention has to be devoted to periodontium, especially if it has been weakened due to present or compensated parodontopathy. The authors present here a case of a middle-aged woman with a severe form of aggressive periodontitis. This disease together with severe unilateral buccal nonocclusion and deep bite led to the teeth wandering and to the emergence of traumatic occlusion followed by progressive destruction of periodontium. The case report deals with the orthodontic stage of the therapy followed by prosthodontic reconstruction; their main aims were to dispose of buccal nonocclusion and correct the teeth position in such a way that they would be integrated into their natural position in alveolus and above all – the traumatic occlusion would be eliminated. Due to active orthodontic forces anchored by microscrews and due to successive segmental correction of position of groups of teeth, the orthodontic anomaly was corrected entirely, all teeth were saved and the state of periodontium got improved. The authors use this case to show how patients with aggressive form of periodontitis might be treated by orthodontic therapy so that the occlusion could be reconstructed without multiple extractions or without subsequent extensive prosthodontic reconstruction.
Key words: aggressive periodontitis, buccal nonocclusion, traumatic occlusion, intrusion, anchor microscrews.

Marek I, Králová N, Mrázková Š, Starosta M, Podškubková A.
Interdisciplinární spolupráce u složitých kazuistika.
7. díl: Korekce bukální nonokluze a traumatického skusu u pacientky s agresivní formou parodontitidy.
LKS, 2017, 27(10): 210–219

ÚVOD

Interdisciplinární spolupráce je běžnou součástí ortodontické terapie a to z důvodu stále většího počtu dospělých pacientů přicházejících do ortodontických praxí s požadavkem korekce postavení zubů. Kromě destrukce dentice zubním kazem je nejčastější komplikací ortodontické a následně protetické sanace přítomnost parodontopatií. U oslabeného parodontu musí ortodontista postupovat značně obezřetně a aplikovat velmi malé síly, které nezhorší biologický faktor zubů v podobě urychlené vertikální ztráty kosti alveolárního výběžku. Nicméně rozsah poškození kosti záleží především na závažnosti a typu onemocnění parodontu.

Agresivní parodontitida (AP) dospělého věku je typická progresivním úbytkem závěsného aparátu a alveolární kosti, ať už v lokalizované či generalizované formě (1). Incidence není častá, 2–5 % z dospělé populace (2). Ačkoliv se v minulosti z etiopatologického hlediska hledala příčina v kvantitativní kumulaci plaku či zubního kamene (1, 2), dnes je upřednostňována patogeneze na bázi oslabené imunitní odpovědi jedince na specifickou bakteriální flóru (2, 3). Mluvíme tedy o specifických parodontálních patogenech – periopatogenech, které mají ve své virulentní formě schopnost destruovat parodontální tkáně i s možností průniku do okolních měkkých struktur (4).

S agresivní parodontitidou jsou velmi často spojovány periopatogeny červeného a oranžového komplexu, které svou virulencí převyšují jiné bakterie dutiny ústní (5). Vedle obou komplexů hraje důležitou roli *Aggregatibacter (Actinobacillus) Actinomycetemcommitans*, označovaný jako terciální pariopatogen. Dle Socranského má své výsadní postavení mezi parodontálními komplexy a kvůli jeho virulentním mechanismům se jeho úloha spatřuje zejména v průniku do měkkých tkání parodontu. Tímto se usnadní celková destrukce attachementu a parodontálních struktur (6, 7).

Z terapeutického hlediska je základem léčby agresivních parodontitid perfektní hygiena, která je podpořena konzervativní, případně i chirurgickou léčbou parodontu. Mezi základní konzervativní výkony patří hluboké čištění parodontálních chobotů (deep scaling) s podporou účinných antibiotik. Bez jejich použití nemůže dojít k úplnému vymýcení periopatogenů schopných průniku do měkkých tkání parodontu.

V ortodontické terapii pacientů s AP je třeba mít na paměti vertikální ztrátu kosti a tím i odlišné rozložení aktivních ortodontických sil oproti fyziologické situaci. K odstranění zkříženého skusu či bukální nonokluze je nutná, kromě zařazení zubů na vrchol alveolárního výběžku, také intruze zubů nacházejících se v supraokluzi, a to jak molárů, tak případně premolárů. Intruze u zubů s oslabeným parodontem a rozsáhlou ztrátou kosti je problematickým a kontroverzním tématem. Nicméně za dodržení přesných pravidel (bude specifikováno níže) to možné je a dokonce může dojít k zvětšení kostní káně kolem intrudovaných zubů.

ANAMNÉZA

Osobní anamnéza a celkové vyšetření: Pacientka ve věku 35 let byla z oddělení parodontologie delegována na ortodontické oddělení pro úpravu přítomné malokluze. Problém se skusem velmi intenzivně vnímala, především pak traumatický skus vpravo, a byla k léčbě velmi motivována. Neudávala žádné celkové onemocnění a alergie, ani trvale neužívala žádné léky. Nebyla si vědoma žádných zlozvyků, kousání tvrdých předmětů a přetěžování zubů ve skusu. Pacientka byla kuřačka, udávala 5 cigaret denně. Žádnou ortodontickou léčbu předtím neabsolvovala. Pro celkové plánování terapie, především s ohledem na prognózu jednotlivých zubů, byla důležitá anamnéza, s kterou pacientka přišla na oddělení parodontologie Kliniky zubního lékařství LF UP Olomouc (bude upřesněno níže).

Extraorální vyšetření: Obličej pacientky byl symetrický a profil přímý. Pacientka měla ideální linii úsměvu. Při emočním typu úsměvu linie horního rtu procházela marginální gingivou zubů frontálního segmentu. Stejně tomu bylo distálně vlevo. V distálním úseku vpravo byla viditelná vysoká linie úsměvu velikosti 3–4 mm **(obr. 1, 2)**.

Obr. 1, 2: Fotografie obličeje v úsměvu en face (1) a poloprofil (2) před zahájením léčby.

Obr. 3–7: Intraorální snímky chrupu před zahájením ortodontické terapie. Patrná kompletní bukální nonokluze vpravo nahoře.

Obr. 8, 9: Intraorální pohled při pootevřených ústech – supraokluze řezáků a špičáků 4–5 mm, zubu 44 – 7 mm a zubů 45, 46 – 9 mm.

Obr. 10: Situace v úsměvu – supraokluze zubů 12, 22, patrná šikmá okluzní rovina v horní čelisti.

Intraorální a dentální vyšetření: Pacientka byla předána na ortodontické oddělení klinického pracoviště po úspěšné terapii agresivní parodontitidy na parodontologickém oddělení Kliniky zubního LF UP Olomouc. Sliznice byla růžová bez zánětu a patologického nálezu, orální hygiena byla na velice dobré úrovni. Pacientka byla subjektivně bez potíží. Hodnoty indexů byly: PLI 0/1, 0/0, 0/0 // 0/1, 0/0, 0/0, index krvácení PBI 8, CPI 3, 0, 3 / 3, 1, 2, bez purulentní exsudace, zuby pevné, vyjma viklavosti I. stupně zubů 12, 11, 21, 22 a 44, 45, 46, bez foetoru ex ore.

Při prohlídce chrupu byly diagnostikovány tyto charakteristiky: rozsáhlá bukální nonokluze vpravo v rozsahu zubů 17 až 14. Skus vpravo suspektně Angle I. třídy a taktéž Angle I. třídy na moláru i špičáku vlevo. Vztah zubních oblouků byl v molárech i špičácích oboustranně v I. třídě dle Anglea. Horní střední čára byla posunuta o 2,0 mm vlevo, hloubka skusu byla 11,9 mm ve frontálním úseku chrupu a 15,7 mm v distálním úseku vpravo, incizální schůdek 3,4 mm. V horním zubním oblouku byla diagnostikována supraokluze zubů 11, 21 a 17–13 v rozsahu 3,5 mm a na zubech 12 a 22 v rozsahu 5,5 mm, diastema 11–21 1,7 mm, protruzní postavení 11, 21, obnažené krčky na zubech 17 až 22 v rozsahu 2–3 mm. V dolní čelisti byl již dříve extrahován zub 41 a 47. Bylo přítomno mírné stěsnání ve frontálním úseku zubního oblouku, meziorotace zubu 31 o hodnotě 30° s vestibulárním postavením, supraokluze zubů 33 až 43 v rozsahu 4,0–5,0 mm a supraokluze zubů 46 až 44 velikosti 8–9 mm. Zuby 46 až 44 měly výraznou orální inklinaci až o 40°, byly na nich obnažené krčky z důvodu supraokluze a značné vertikální ztráty kosti, a to na zubech 31 až 42 v rozsahu 3 mm, na zubech 44 a 45 4–5 mm a na zubu 46 v rozsahu 7 mm **(obr. 3–10)**.

Analýza panoramatického snímku: Bylo zjištěno endodontické ošetření na zubech 26, 27. Vertikální úroveň hřebene alveolárního výběžku, ztráta kosti od 4 do 7 mm, odpovídala klinickému nálezu. Stejná úroveň hřebene alveolárního výběžku na zubech 17 až 22 (při stejné úrovni incizálních hran na zubech 17 až 22 oproti segmentu zubů 23–28) svědčila o supraokluzi způsobené zvýšenou erupcí zubů z kosti, a to následkem jejich oslabeného parodontu a nepřítomnosti antagonisty ve skusu **(obr. 11)**.

Analýza telerentgenového snímku: Skeletální a dentální hodnoty běžně sledovaných parametrů byly bez výraznějších abnormalit. Za zmínku stojí jen přítomnost naznačené skeletální II. třídy (ANB 5,2°, WITS 2,9 mm) a retruzního postavení dolních řezáků (1-Ml 83,2°) **(obr. 12)**.

Analýza CBCT snímku: Na koronálních řezech byl patrný bukální sklon kořenů zubů 45, 46 vzniklý traumatickým nákusem horních řezáků, který vedl k destrukci vestibulární kostní

lamely alveolárního výběžku. Nález na CBCT také ukazoval rozsáhlou ztrátu kosti vertikálně vzniklou na základě přítomnosti agresivní parodontitidy **(obr. 13, 14)**.

LÉČEBNÁ ROZVAHA

Bylo nutno zvážit prognózu jednotlivých zubů v dolní i horní čelisti, a to i s ohledem na jejich postavení v bukální nonokluzi a také z hlediska přítomných následků po proběhlé agresivní parodontitidě. Odstranit bukální nonokluzi horních laterálních zubů v rozsahu až 15 mm (130 %) je značně obtížné. Variantou léčby, která připadala v úvahu, bylo pouhé napřímení zubů, čímž by ale došlo k zásadnímu zvýšení skusu vpravo a následně by bylo nutné druhostranně provést rozsáhlou rekonstrukci skusu fixní protetickou prací. Druhou variantou korekce anomálie bylo napřímení zubů při jejich současné intruzi, a to v distálním segmentu vpravo v horní i dolní čelisti. Tato varianta byla pro pacientku jistě přijatelnější, nicméně problematickou otázkou se jevilo, zda je možné provést tak rozsáhlou intruzi při tak masivní ztrátě kosti vertikálně i horizontálně. Vertikální a horizontální ztráta kosti na premolárech byla zmenšena více než o 50 % (na zubu 46 přes 70 %) a hřeben alveolárního výběžku zasahoval do jedné třetiny výšky kořene premolárů a molárů vpravo. Následkem traumatického skusu došlo k závažné inklinaci zubů 46 až 44, která byla provázena rozsáhlou ztrátou kosti vestibulárně. Při těchto podmínkách by byla intruze velmi obtížná. Nabízí se tedy varianta extrakce všech zubů v distálním úseku v dolní čelisti v rozsahu 44–46, případně i v horní čelisti v rozsahu 14–17. Následovala by protetická sanace implantáty. Ta by však byla možná až po ortodontické korekci hloubky skusu ve frontálním segmentu horní a dolní čelisti. Intruze distálních zubů však není možná bez spolehlivé extradentální kotevní jednotky, což předpokládá zavedení implantátů v obou čelistech před zahájením ortodontické terapie.

Zásadní otázkou tak bylo, zda je možné intrudovat premoláry a moláry v horní a dolní čelisti tak, aby došlo ke korekci hloubky skusu o 15,0 mm (v případě špičáků a řezáků o 11,0 mm), jestliže je u nich přítomen tak rozsáhlý úbytek kosti. Nakonec bylo rozhodnuto všechny zuby zařadit, napřímit a intrudovat, vyjma prvního dolního pravého moláru. Zde destrukce alveolární kosti postihla interradikulární prostor

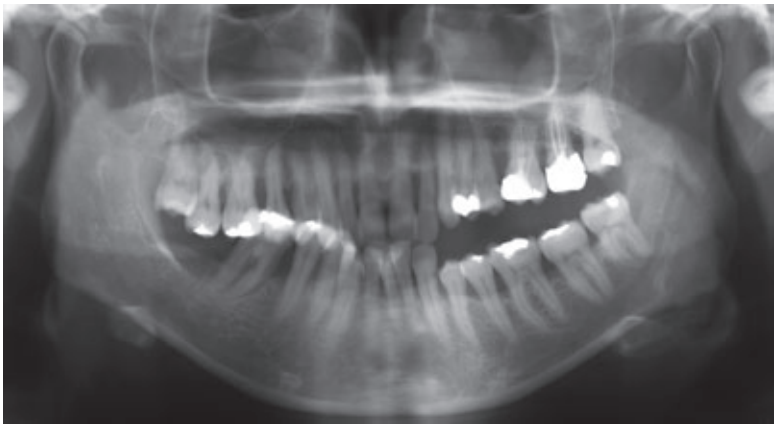

Obr. 11: Panoramatický snímek před začátkem ortodontické terapie.

Obr. 12: Telerentgenový snímek před započetím ortodontické terapie.

Obr. 13–14: CBCT koronální řezy v místě zubů 46, 45 s jejich supraokluzí.

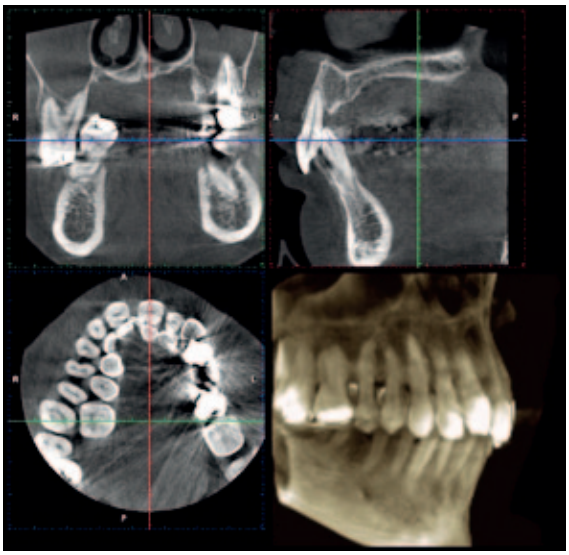

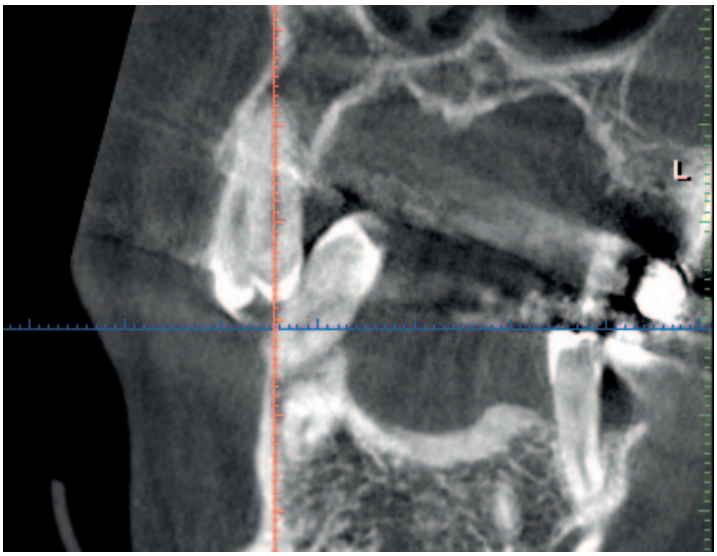

Obr. 15: Počáteční stav po iniciální hygienické instruktáži s generalizovaně setrvávajícími parodontálními choboty CPI 4.

Obr. 16: Stav po deep scalingu pod ATB clonou modifikovaný resekcí papil opatřených vstřebatelnou suturou.

Obr. 17: Situace po deep scalingu v horní čelisti s eliminací parodontálního chobotu z CPI 4 na CPI 3 bez purulentní exsudace.

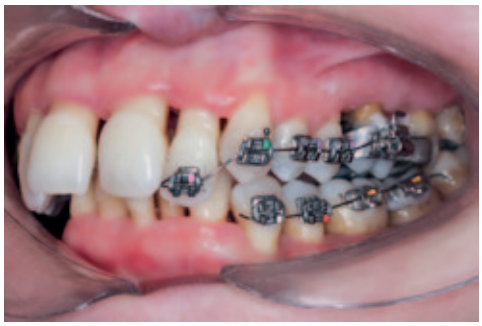

Obr. 18: Začátek ortodontické terapie parciálním fixním aparátem – intruze zubu 22, nivelizace segmentu 34–37.

Obr. 19: Nivelizace horního oblouku a zavedení mikrošroubu v místě 16–17.

Obr. 20: Okluzní pohled horní čelisti – zavedený mikrošroub v místě 16 palatinálně a tah na intruzi.

a dosáhla do úrovně apikální třetiny kořene. Z ortodontického hlediska není možné zub s takto postiženým parodontem spolehlivě zařadit do okluze.

Vzhledem k tomu, že závěsný aparát všech zubů byl z důvodu agresivní parodontitidy velmi poškozen, bylo nutné ke kotvení ortodontického aparátu použít kotevní mikrošrouby (8, 9). Intruzní pohyb ke korekci supraokluze byl vhodný i z toho důvodu, že dle některých studií je možné intruzním ortodontickým pohybem posunout zub do kosti, což by zvýšilo kostní objem kolem kořenů (10–15).

LÉČEBNÝ PLÁN

1. Extrakce zubu 46.
2. Nasazení horního fixního aparátu v rozsahu zubů 22–27 – nivelizace a intruze zubu 22 v rozsahu 3 mm. Ve stejné době adaptace parciálního fixního aparátu v dolním zubním oblouku v distálním úseku v rozsahu zubů 34–37 a jeho nivelizace.
3. Nasazení kompletního fixního aparátu v horní čelisti v rozsahu zubů 17–27 a zavedení mikrošroubu mezi kořeny zubů 17–16, resp. 16–15, na intruzi molárů a premolárů.
4. Nivelizace frontálního segmentu v dolní čelisti, intruze k mikrošroubu umístěnému mezi zuby 43–42 a k rigidní kotevní jednotce zubů 33–37.
5. Zavedení implantátu v místě 46 a intruze a napřímení zubů 44, 45, korekce bukální nonokluze.
6. Zavedení implantátu v místě 47.
7. Protetická sanace v podobě keramických korunek na implantátech a na zubech 46, 47.
   Plánovaná artikulace Angle I. třídy vpravo a vlevo.
   Retence: fixní retainer 33–43, 13–23, horní a dolní retenční fólie.

LÉČEBNÝ POSTUP

Ještě před popisem ortodontické fáze léčby je nutné pro úplnost celého léčebného protokolu uvést kompletní parodontologickou terapii, která ortodontické terapii předcházela.

Parodontologická fáze I.

V roce 2013 byla pacientka (r. nar. 1979) na vlastní žádost přijata na parodontologické oddělení Kliniky zubního lékařství LF UP Olomouc s požadavkem zachování co největšího počtu zubů. Pacientka v posledních měsících pociťovala zhoršující se obtíže při již dlouhodobě trvajících problémech spočívajících ve viklavosti zubů, zápachu z úst, krvácení z dásní při čištění zubů i během přijímání potravy.

Osobní anamnéza: bezvýznamná, kuřačka – 5 cigaret denně po dobu 21 let. Dle klinického vyšetření byl chrup sanován. Pacientka však nebyla dosud instruována o správné hygieně, PLI (Plaque-index) byl 1/2, 0/1, 1/1 // 1/2, 0/1, 1/2 a měla naprosto nevhodný laický výběr velikostí interdentálních kartáčků. Byl přítomen foetor ex ore a gingiva byla hyperemická a edematózní pouze v místě papil. PBI (Papila Bleeding Index) byl 59, CPI (Community Periodontal Index) 4, a to ve všech sextantech obou čelistí s občasnou purulentní exsudací **(obr. 15)**. Zjištěna byla viklavost I. st. u zubů 15–22, 32–43 a II. st. u zubů 17, 16, 44–46. Z orthopantomogramu byla patrná horizontální resorpce kosti s ojedinělými vertikálními defekty **(obr. 11)**.

Nepříznivý stav parodontu byl potencován postavením zubů a skusem. Dolní řezáky při maximální interkuspidaci traumatizovaly oblast papila incisiva a sliznici premaxily. Stejně tak zuby distálního úseku horního pravého kvadrantu traumatizovaly marginální gingivu zubů v dolní čelisti. Pacientka pravostranně zcela postrádala opěrné zóny.

S ohledem na hygienické poměry a stav parodontu byla zvolena nejprve konzervativní parodontologická léčba s cílem

dosažení výborné úrovně hygieny, která – případně dle analýzy parodontálních patogenů – měla být doplněna o aplikaci antibiotik zajišťujících stabilizaci stavu parodontu.

Po třech měsících byla na kontrolním vyšetření zřejmá výborná spolupráce pacientky a vzorná hygiena. Výsledky indexů byly: PLI 0/0, 0/0, 0/1 // 0/1, 0/0, 0/0, krvácení se snížilo na PBI 35. Avšak i přes tato pozitiva přetrvávalo ve všech sextantech CPI 4 v obou čelistech, a to s purulentní exsudací. Viklavost byla neměnná. Z důvodu nepřiměřeného stavu parodontu jak k věku pacientky, tak i její motivaci k dentální hygieně a léčbě, bylo provedeno DNA vyšetření periopatogenů s výhledem na provedení deep scalingu pod ATB clonou. Dle mikrobiologického vyšetření byl potvrzen *Aggregatibacter actinomycetemcommitans* +++, červený komplex: *Porphyromonas gingivalis* +++, *Tannerella forsythia* ++, *Treponema denticola* +++, oranžový komplex: *Prevotella intermedia* ++. Jak klinické, tak mikrobiologické vyšetření potvrdilo diagnózu generalizované formy agresivní parodontitidy.

Vzhledem k této diagnóze byla pacientce nasazena kombinace ATB, tzv. Wikelhoffův koktejl (Amoxicilin 1 g 1–1–1 minimálně 10 dnů, Entizol 500 mg 1–1–1 po dobu 8 dnů) a byl proveden deep scaling v obou čelistech **(obr. 16)**.

Po dvou měsících došlo k masivnímu zvratu. Pacientka byla subjektivně bez potíží, nadále s perfektní orální hygienou. Parodontologický nález byl: PLI 0/1, 0/0, 0/0 // 0/1, 0/0, 0/0, krvácení PBI 8, CPI 3, 0, 3 / 3, 1, 2 bez purulentní exsudace, bez foetoru ex ore a zuby byly pevné. Pacientka tak mohla být odeslána na ortodontické oddělení k další fázi interdisciplinární sanace **(obr. 17)**.

Ortodontická fáze

Byl nasazen parciální horní a dolní fixní aparát – na zub 16, 26 kroužek Epic (OrthoOrganizer, Carlsbad, USA), kanyly na zubu 36, 37 a zámky Elite Media Twin s drážkou 0.022"x0.025" (OrthoOrganizer, Carlsbad, USA) na zuby v rozsahu 22–25 a 34, 35. Proběhla sekvenční nivelizace, tj. nivelizace od nejjemnějších drátů .014" Orthonol Superelastic Nitanium vykazujících minimální aktivní síly na zuby, až po silné dráty ovlivňující i torzi zubu, 0.017"–0.025" Orthonol Superelastic Nitanium (RMO Inc., Denver, USA), zaměřená na intruzi zubu 22 **(obr. 18)**. Mezi moláry byl adaptován patrový kotevní oblouk. Následně byly v horní čelisti dolepeny zámky stejného typu v plném rozsahu a provedena nivelizace všech zubů až na ocelový drát 0.018"x0.025" (OrthoOrganizer, Carlsbad, USA) **(obr. 19)**. Ve stejnou dobu byly zavedeny v lokální anestezii (Supracain 4%, Zentiva, a. s., Česká republika) kotevní mikrošrouby typu Dual Top JD (Jeil, Korea) průměru 1,6 mm a délky 10 mm mezi zuby 17–16 a mezi zuby 16–15 palatinálně délky 12 mm, sloužící k intruzi celého horního distálního segmentu vpravo **(obr. 20)**.

V dolní čelisti byl stejný typ zámku nalepen na zuby frontálního segmentu 33–43 a ty byly nivelizovány pomocí .014" Orthonol Superelastic Nitanium (RMO Inc., Denver, USA) **(obr. 21)**. Následně byl fixní aparát rozveden z frontálního segmentu až po levý distální segment **(obr. 22)**. Zde byl stále navázán čtyřhranný ocelový drát tvořící ze zubů 34–37 kotevní jednotku, ke které mohly být frontální zuby intrudovány. Druhostranným kotevním prvkem byl mikrošroub Dual Top JD (Jeil, Korea) průměru 1,6 mm a délky 8,0 mm mezi zuby 42–43. Tím došlo k postupné intruzi zubů v dolní čelisti. Ve stejné době byl zaveden mikrošroub délky 8 mm mezi zuby 13–12 vestibulárně k úpravě okluzní roviny v horní čelisti intruzí **(obr. 23)**. K nejrozsáhlejší intruzi, a to u zubů 45, 44, bylo nutné adaptovat další kotevní jednotku, která by tento pohyb umožňovala. Vzhledem k tomu, že byla plánována náhrada zubu 46 a 47 nesená na implantátech, bylo nejlepším řešením provést intruzi k dentálnímu implantátu.

Implantologická fáze I.

Po stabilizaci stavu parodontu a úplném vymýcení všech agresivních periopatogenů byla provedena implantace v lokalitě 46. K implantaci se přistoupilo půl roku po extrakci. Alveolární výběžek byl částečně redukován, nicméně umožňoval spolehlivé zavedení implantátu o délce 12 mm a šířce 5,1 mm. Byl použit implantát Impladent (Lasak, Česká republika), který byl zaveden pod bolusovou clonou 2 g Augmentinu.

Osa zavedení byla zvolena tak, aby výsledná protetická sanace umožňovala axiální zatížení implantátu a umístění korunky do pravidelného protiskusu se zubem 16. Po dvou měsících byl zaveden vhojovací váleček a pacientka byla odeslána k pokračující ortodontické terapii.

Pokračování ortodontické fáze

Na implantát v místě 46 byl adaptován ortodontický pilíř Impladent (Lasak, Česká republika) a na něj byl adaptován ortodontický kroužek Epic (OrthoOrganizer, Carlsbad, USA). Na zuby 44, 45 byly umístěny zámky stejného typu a přes ně byl provázán .014" Orthonol Superelastic Nitanium (RMO Inc., Denver, USA). Lehká síla umožnila postupnou intruzi premolárů. Kotevním prvkem byl na jedné straně dentální implantát, na druhé straně byly zuby frontálního segmentu spojené elastickým řetízkem s mikrošroubem, umístěným mezi zuby 42–43 **(obr. 24–26)**.

Během intruzního zatížení zubů na nich parodontolog prováděl deep scaling tak, aby byl cement na povrchu kořene čistý a umožnil případné obnovení attachmentu. Intruze zubů probíhala rychlostí 1,0 mm za měsíc **(obr. 27, 28)**.

Nivelizací až na silný ocelový drát 0.018"x0.025" byly všechny zuby v dolní čelisti intrudovány na úroveň zubů 37, 36 a dentálního implantátu v místě 46. Současně byly vestibulárním vykloněním k implantátu napřímeny premoláry 45, 44,

Obr. 21: Nivelizace segmentu 33–43.

Obr. 22: Intruze dolního frontálního segmentu k zubům 34–37 spojených rigidním ocelovým drátem.

Obr. 23: Pokračující intruze v horní čelisti v rozsahu zubů 17–12 a pravé strany frontálního segmentu dole k mikrošroubům.

Obr. 24–26: Počátek korekce bukální nonokluze vpravo za současné intruze zubů 44, 45 k ortodontickému pilíři nesenému na implantátu v místě 46.

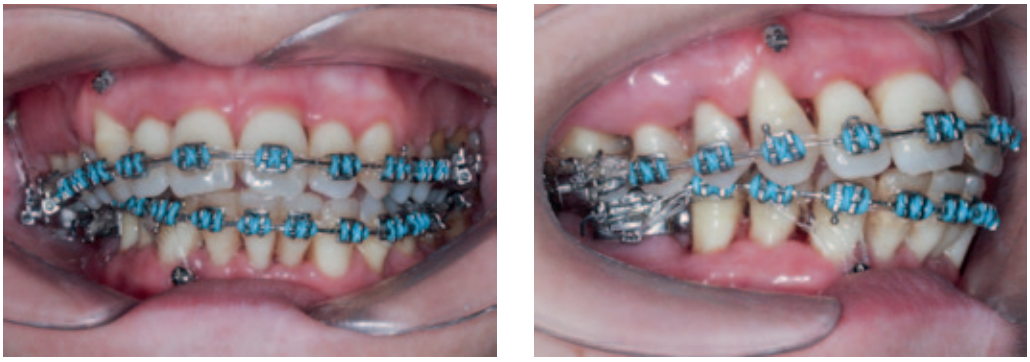

Obr. 27, 28: Pokračující intruze premolárů, posun po 3 měsících.

a tak byla odstraněna bukální nonokluze **(obr. 29–31)**. Okluzní rovina v horní čelisti byla vyrovnána pomocí vestibulárně i palatinálně zavedených mikrošroubů **(obr. 32)**.

Fixní aparát byl sejmut po 29 měsících. Na zuby frontálního segmentu v horní a dolní čelisti v rozsahu zubů 13–23 a 33–43 byly lingválně adaptovány fixní retainery z .018" ocelového vícepramenného drátu Coaxial (OrthoOrganizer, Carlsbad, USA) a zhotoveny retenční fólie. Z fixního aparátu byly ponechány jen kanyla a háček na zubu 17 a dva mikrošrouby, vestibulárně a palatinálně z důvodu stabilizace pozice zubu 17 až do budoucí adaptace korunky na implantát v místě 47 **(obr. 33–37)**. Navíc bylo nutné pokračovat na zubu 17 v intruzi a úpravě bukální nonokluze, která byla palatinálním posunem zubu odstraněna **(obr. 38)**.

Intruze zubů v horní čelisti byla úspěšná v plném rozsahu vyjma zubu 17. Na intraorálním RTG snímku byla rozpoznatelná rozsáhlá resorpce kořene **(obr. 39)**. Z toho důvodu byl intruzní pohyb ukončen a okluzní ploška zubu zabroušena tak, aby nebránila zhotovení protetické práce v protilehlém zubním oblouku **(obr. 38)**.

Výsledek ortodontické terapie: Došlo ke korekci bukální nonokluze intruzí premolárů a molárů v horní a dolní čelisti a úpravou inklinace. Byla provedena intruze horních středních řezáků, která vedla k úpravě linie úsměvu **(obr. 40)**. Ta byla nyní harmonická a marginální gingiva horních řezáků procházela v úsměvu linií horního rtu a incizální hrany horních řezáků v úsměvu procházely linií dolního rtu **(obr. 41–42)**. Na OPG snímku byl patrný úbytek kosti vertikálně jak ve frontálním, tak distálních segmentech, a taktéž výraznější resorpce kořenů na horních řezácích **(obr. 43)**.

Telerentgenologický snímek ukázal ideální postavení řezáků, interincizální úhel, ale i resorpce apexu kořene horních řezáků **(obr. 44).**

Implantologická fáze II.

Po dokončení ortodontické léčby byla zhodnocena úroveň intruze zubu 17. Po domluvě s protetikem ohledně plánované úpravy roviny okluze v horní čelisti vpravo bylo přikročeno k implantaci. Opět byl zvolen implantát Impladent s průměrem 5,1 mm a délce 10 mm (Lasak, Česká republika). Aplikace

Obr. 29–31: Úspěšná korekce bukální nonokluze a pokračující intruze vlevo v horním a dolním oblouku.

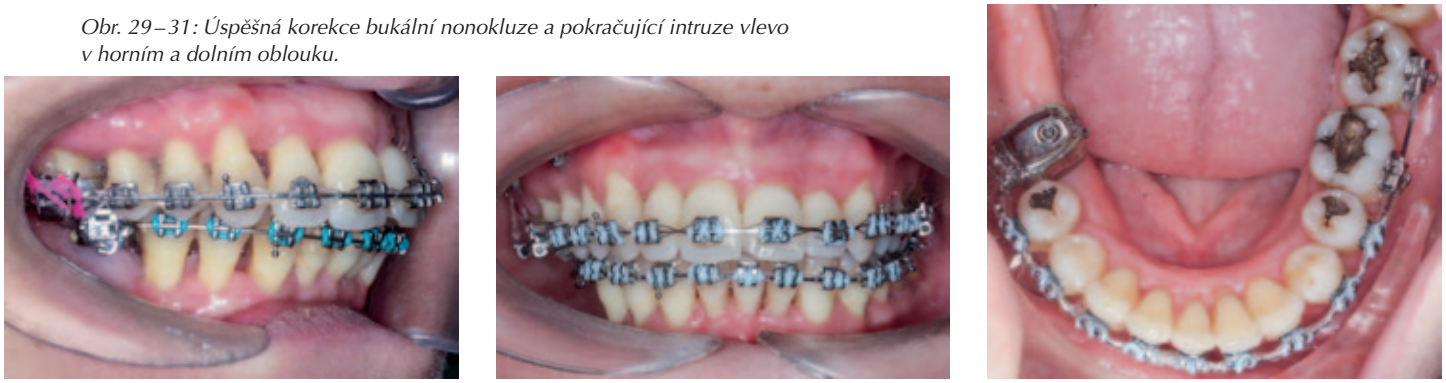

Obr. 32: Pokračující korekce supraokluze horních molárů vpravo.

ká šroubovaná korunka s vlepenou Ti bází (IPS e.max press, Ivoclar Vivadent, Lichtenštejnsko), uzávěr fixačního šroubu byl překryt teflonem a adhezivně utěsněn kompozitní výplní **(obr. 45)**. Alternativou k získání místa pro protetickou rekonstrukci na implantátu 47 po neúspěšné intruzi zubu 17 byl zábrus okluzní plochy tohoto zubu. Otisk a zhotovení korunky na implantátu v místě 47 bylo provedeno stejným způsobem jako na implantátu v místě 46 **(obr. 46)**.

Parodontologická fáze II.

Po ukončení ortodontické terapie byla v distálních úsecích oblastí 34–35, 44–45 zřejmá malá až nulová hodnota připojené gingivy s pozitivním tahem postranních slizničních řas.

Obr. 33–37: Stav po sejmutí kompletního fixního aparátu – vyrovnání okluzní roviny v horní čelisti a úplná korekce bukální nonokluze vyjma zubu 17.

Obr. 38: Korekce vestibulární pozice zubu 17 doplněná zábrusem.

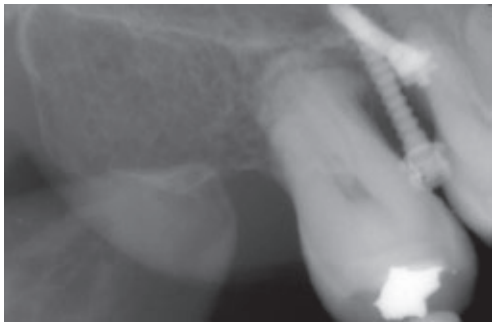

Obr. 39: Resorpce apexu kořene zubu 17 při intruzi.

Obr. 40: Postavení horních řezáků v úsměvu po léčbě.

vhojovacího válečku následovala po dvou měsících a pacientka byla odeslána k protetické sanaci.

Protetická fáze

Po sejmutí fixního aparátu a proběhlé oseointegraci implantátů v místě 47, 46 bylo možno přistoupit k protetické rekonstrukci chrupu. Otisk implantátů byl proveden dvoufázově kvůli nedostatku místa pro rekonstrukci korunky v místě zubu 47 a stále probíhající intruzi zubu 17 k mikrošroubu. Nejdříve byl otisknut implantát 46 do jednorázové otiskovací lžíce otevřenou metodou do polyetheru Soft Monophase (3M ESPE, Germany) (16). Následně byla zhotovena celokeramic-

Parodontologická terapie byla tak po skončení ortodontické terapie doplněna o výkony mukogingivální chirurgie. V postižených oblastech byly umístěny epiteliální štěpy, které byly odebrány na patře.

DISKUZE

Nepravidelné postavení zubů není příčinou parodontitidy, ale může její průběh velmi urychlovat.

V případě léčby pacientů s progresivní parodontitidou je nutná velice těsná spolupráce mezi ortodontistou a parodontologem (17, 18). Tím jak se zvyšuje počet dospělých pacientů v ortodontických praxích, tím více poznatků je publikováno

Obr. 41 – 42: Úsměv pacientky en face a v poloprofilu.

Obr. 44: Telerentgenový snímek po ortodontické terapii.

Obr. 43: Ortopantomogram po léčbě se zavedenými implantáty v místě 46, 47 a mikrošrouby v horní čelisti vpravo.

na toto téma v odborné literatuře (19–23). Základem pochopení vazeb mezi ortodontickou terapií a onemocněním parodontu je princip ortodontického posunu zubů. Tkáňová přestavba v parodontu vyvolaná ortodontickou silou je buněčně vlastně neinfekčním zánětem (tvorba hyalinní tkáně, její resorpce a nekróza, přestavba fibrinových vláken a kosti) (24, 25). Jestliže parodont dentice je postižen infekčním zánětem, pak dochází při působení ortodontické síly k destrukci periodoncia a rozšiřování zánětu. U pacientů s progresivní parodontitidou tak musí dojít před začátkem ortodontické terapie k úplné stabilizaci stavu parodontu (17, 18).

Jestliže je parodontitida stabilizována, je ortodontické působení na zuby možné, nicméně vyžaduje určitá specifika (22). Zásadní komplikací je úbytek kosti vertikálně a tím posun bodu rezistence zubu více k apexu. Je proto nutné použít jinou biomechaniku ortodontického aparátu, tak aby nedošlo k poškození kosti kolem zubu, na který byla aplikována ortodontická síla (25). Druhým problémem je nemožnost použít zuby s vertikální ztrátou kostí jako kotevní jednotky. Proto je v těchto případech nezbytné použít extradentální kotevní jednotku – kotevní mikrošrouby (16).

Bukální nonokluze je typická supraokluzí zubů, které nemají antagonistu. V případě agresivní parodontitidy postupuje supraokluze značně rychleji a dochází, kvůli destrukci závěsného aparátu zubu, k putování zubu z kosti. Korekce supraokluze je možná jen intruzí k mikrošroubům, protože okolní zuby nelze použít jako kotevní jednotku. Intruze zubů není zcela objasněným procesem. Lze tedy mluvit o tzv. čisté intruzi, která není zatížena reciprocními silami na okolní zuby. Existuje několik studií popisujících intruzi zubu na základě experimentů na zvířatech (10, 21, 24, 26). Mnozí autoři popisují kladný vliv na alveolární kost, tedy jakoby zanoření kořene zubu do kosti (10, 12, 13, 22). Nicméně na změny v remodelaci kosti během ortodontického pohybu není dnes jednotný názor. Marek a kol. ve své experimentální prospektivní studii zjistili, že posun zubu do kosti je 41 % z celkového intruzního posunu (14). Většina studií však popisuje změny na tkáních v okolí intrudovaných zubů v horní čelisti (10, 13, 14, 22, 23), ale jen jedna z nich uvádí, k jakým změnám dochází při intruzi v čelisti dolní (26). V každém případě je nutné aplikovat co nejmenší intruzní síly (27). Možnost intruze kořene zubu do kosti, tj. vytvoření new attachmentu na povrchu kořene, zůstává stále diskutovanou otázkou (14). Existuje hypotéza, že jestliže je povrch zubu zbaven zánětu, zubního kamene a parodontálních patogenů, pak může ke vzniku new

Obr. 45: Adaptace korunky na implantát v místě 46.
Obr. 46: Adaptace korunky na implantát v místě 47 po intruzi a zábrusu zubu 17.

attachmentu dojít (12, 13, 22). Nicméně zdá se, že tyto změny jsou výraznější v horní čelisti oproti čelisti dolní.

Další otázkou je vznik výrazných resorpcí apexu kořene na některých zubech po ortodontické terapii (27, 28). U pacientů po proběhlém onemocnění hlubokých struktur závěsného aparátu dochází k redukci alveolární kosti a centrum rezistence se posouvá apikálně. Je proto nutné změnit velikost aplikované ortodontické síly, jinak dochází k výraznému nárůstu momentu síly a tím i k potenciálnímu vzniku resorpcí v apikální části kořene. Geremy zjistil, že v případě úbytku hřebene alveolárního výběžku o 8,0 mm je při intruzi tlak v cervikální části 4,5x větší a při sklonu zubu až 26x větší (29).

ZÁVĚR

Bukální nonokluze u dospělého pacienta je velice závažnou anomálií, a to především u dospělých jedinců. Jestliže se navíc jedná o pacienta s masivním poškozením parodontu v důsledku proběhlé agresivní parodontitidy, pak dochází k zásadní supraokluzi zubů, která může být neřešitelným problémem. Tato situace pak často končí extrakcemi celých skupin zubů a implantacemi.

Autoři prezentují ošetření pacientky s bukální nonokluzí a s diagnózou agresivní parodontitidy, u níž byl zvolen alternativní postup k extrakcím, a to v podobě intruze zubů k mikrošroubům a dentálnímu implantátu. Tento způsob kotvení umožňuje za normálních okolností v čelistech zachovat i zuby, které by z důvodu vertikální ztráty kosti byly určeny k extrakcím. Nicméně celý postup je velmi náročný na čas, biomechaniku ortodontického aparátu a na použití velmi jemných a ještě účinných ortodontických sil. Těsná spolupráce mezi ortodontistou, parodontologem a protetikem a také perfektní dentální hygiena pacienta je nezbytná.

Fotografie jsou publikovány se souhlasem pacientky.

Literatura

1. Lang N, Cullinan M, et al. Consensus report: aggressive periodontitis. Ann Periodontol, 1999, 4(1): 53–53.
2. Grant DA, Stern IB, Listgarten MA. Periodontics. 6th ed. St. Louis, Mo: CV Mosby Company, 1988, 159.
3. Nield-Gehrig JS, Willman D. Foundations of Periodontics for the Dental Hygienist. Philadelphia, Pa: Lippincott, Williams, and Wilkins, 2002, 56, 57, 87.
4. Hodges K. Concepts in Nonsurgical Periodontal Therapy (Rp Dental Assisting Procedures). Independence, Ky: Delmar Learning, 1997, 11, 12, 16.
5. Listgarten MA. Formation of dental plaque and other oral biofilms. In: Newman HN, Wilson M, ed. Dental plaque revisited. Cardiff: Bioline, 1999, 187–210.
6. Komatsuzawa H, Asakawa R, Kawai T, et al. Identification of six major outer membrane proteins from *Actinobacillus actinomycetemcommitans*. Gene, 2002, 288: 195–201.
7. Daniel F, Jeffrey K, Scott K, et al. How we got attached to *Actinobacillus actinomycetemcommitans:* a model for infectious diseases. Periodontol, 2000, 2006, 42: 114–157.
8. Melsen B. Mini–implants: where are we? J Clin Orthod, 2005, 39(9): 539–47.
9. Marek I, Starosta M. Řešení supraokluze molárů intruzí ke kotevním mikrošroubům. LKS, 2010, 20(1): 8–15.
10. Kanzaki R, Daimaruya T, Takahashi I, et al. Remodelling of alveolar bone crest after molar intrusion with skeletal anchorage system in dogs. Amer J Orthodont Dentofacial Orthop, 2007, 132(3): 199–207.
11. Murakami T, Yokota S, Takahama Y. Periodontal changes after experimentally induced intrusion of the upper incisors in Macaca fuscata monkeys. Amer J Orthodont Dentofacial Orthop, 1989, 95(2): 115–126.
12. Melsen, B, Agerbaek N, Eriksen J, Terp S. New attachment through periodontal treatment and orthodontic intrusion. Amer J Orthodont Dentofacial Orthop, 1988, 94(2): 104–116.
13. Cardaropoli D, Re S, Corrente G, Abundo R. Intrusion of migrated incisors with infrabony defects in adulperiodontal patients. Amer J Orthodont Dentofacial Orthop, 2001, 120(6): 671–675.
14. Marek I, Kučera J, Kamínek M. Remodelace alveolární kosti během ortodontické intruze s použitím malých a velkých sil: experimentální studie. Ortodoncie, 2013, 22(4): 211–223.
15. Starosta M, Marek I, Voborná I. Ortodonticko-implantologické ošetření chrupu s pokročilou parodontitidou, LKS, 2016, 26(12): 264–273.
16. Chee W, Jivraj S. Impression techniques for implant dentistry. B Dent J, 2006, 201(7): 429–432.
17. Gyawali R, Bhattarai B. Orthodontic Management in Aggressive Periodontitis. Int Sch Res Notices, 2017, 16(2): 8098154.
18. Khorsand A, Paknejad M, Yaghobee S, et al. Periodontal parameters following orthodontic treatment in patients with aggressive periodontitis: A before-after clinical study. Dent Res J, 2013, 10(6): 744–751.
19. Levin L, Einy S, Zigdon H, et al. Guidelines for periodontal care and follow-up during orthodontic treatment in adolescents and young adults. J. Appl Oral Sci, 2012, 20(4): 399–403.
20. Artun J, Urbye KS. The effect of orthodontic treatment on periodontal bone support in patients with advanced loss of marginal periodontium. Am J Orthod Dentofacial Orthop, 1988, 93(2): 143–48.
21. Gorbunkova A, Pagni G, Brizhak A, Farronato G, Rasperini G. Impact of Orthodontic Treatment on Periodontal Tissues: A Narrative Review of Multidisciplinary Literature. Int J Dent, 2016, 19(1): 1–9.
22. Corrente G, Abundo R, Re S, Cardaropoli D, Cardaropoli G. Orthodontic movement into infrabony defects in patients with advanced periodontal disease: A clinical and radiological study. J Periodontol, 2003, 74(8): 1104–1109.
23. Stefania R, Corrente G, Abundo R, Cardaropoli D. Orthodontic Treatment in Periodontally Compromised Patients: 12-Year Report. Int J Periodontics Restorative Dent, 2000, 20(2): 30–39.
24. Melsen B. Tissue reaction following application of extrusive and intrusive forces to teeth in adult monkeys. Amer J Orthodont, 1986, 89(6): 469–475.
25. Reitan K, Rygh P. Biomechanical principles and reactions. In: Graber TM, Vanarsdall Jr. L. Orthodontics Current Principles and Techniques. 2nd ed. St. Louis: Mosby – Year Book, 1994, 96–192.
26. Daimaruya T, Nagasaka H, Umemori M, Sugawara J, Mitani H. The influences of molar intrusion on the inferior alveolar neurovascular bundle and root using the skeletal anchorage system in dogs. Angle Orthodont, 2001, 71(1): 60–70.
27. Reitan K. Initial tissue behavior during apical root resorption. Angle Orthodont, 1974, 44: 68–82.
28. Marek I, Kučera J. Resorpce apexu kořene při ortodontické terapii – systematický přehled. LKS, 2014, 24(11): 226–234.
29. Geremy A. Initial stress produced in the periodontal membrane by orthodontic loads in the presence of varying loss of alveolar bone: a three-dimensional finite element analysis. Eur J Orthod, 2002, 24(1): 21–33.